ФЕДЕРАЛЬНОЕ ГОСУДАРСТВЕННОЕ БЮДЖЕТНОЕ
ОБРАЗОВАТЕЛЬНОЕ УЧРЕЖДЕНИЕ ВЫСШЕГО ОБРАЗОВАНИЯ
«АСТРАХАНСКИЙ ГОСУДАРСТВЕНЫЙ МЕДИЦИНСКИЙ УНИВЕРСИТЕТ»
МИНИСТЕРСТВА ЗДРАВООХРАНЕНИЯ РОССИЙСКОЙ ФЕДЕРАЦИИ

На правах рукописи

ТАРИКУЛИЕВ ШАХВЕЛЕТ МАГОМЕДШЕФИЕВИЧ

КОМПЛЕКСНОЕ ЛЕЧЕНИЕ ЭПИТЕЛИАЛЬНОГО КОПЧИКОВОГО ХОДА НА СТАДИИ АБСЦЕДИРОВАНИЯ

14.01.17 – хирургия

ДИССЕРТАЦИЯ
на соискание ученой степени
кандидата медицинских наук

Научный руководитель:
доктор медицинских наук,
профессор Топчиев Михаил Андреевич

АСТРАХАНЬ – 2019

ОГЛАВЛЕНИЕ

ВВЕДЕНИЕ 4
ГЛАВА 1. СОВРЕМЕННЫЕ ПРЕДСТАВЛЕНИЯ О КОМПЛЕКСНОМ ЛЕЧЕНИИ ЭПИТЕЛИАЛЬНОГО КОПЧИКОВОГО ХОДА НА СТАДИИ АБСЦЕДИРОВАНИЯ (Обзор литературы) 12
ГЛАВА 2. МАТЕРИАЛЫ И МЕТОДЫ ИССЛЕДОВАНИЯ 26
ГЛАВА 3. СПОСОБ ЛЕЧЕНИЯ ЭПИТЕЛИАЛЬНОГО КОПЧИКОВОГО ХОДА НА СТАДИИ АБСЦЕДИРОВАНИЯ. 34
ГЛАВА 4. ОКСИГЕНИРОВАННЫЕ ЛЕКАРСТВЕННЫЕ ПРЕПАРАТЫ, РЕГИОНАЛЬНАЯ ЛИМФАТИЧЕСКАЯ И NO-ТЕРАПИЯ ПРИ ОТСРОЧЕННОМ ОПЕРАТИВНОМ ЛЕЧЕНИИ ЭПИТЕЛИАЛЬНОГО КОПЧИКОВОГО ХОДА НА СТАДИИ АБСЦЕДИРОВАНИЯ.
4.1. Влияние оксигенированных лекарственных препаратов на микробный пейзаж при предоперационной подготовке больных с эпителиальным копчиковым ходом на стадии абсцедирования 42
4.2. Клинико-лабораторная характеристика регенерации послеоперационных ран после радикального хирургического лечения эпителиального копчикового хода на стадии абсцедирования при проведении региональной лимфатической и NO-терапии 44
4.3. Динамика фагоцитарной активности крови и профиля цитокинов при применении региональной лимфатической и NO-терапии при лечении эпителиального копчикового хода на стадии абсцедирования 54
4.4. Динамика микролимфоциркуляции при отсроченном радикальном оперативном лечении эпителиального копчикового хода на стадии абсцедирования и проведения региональной лимфатической NO-терапии 62
4.5. Сравнительный клинико-экономический анализ программ комплексного лечения больных с эпителиальным копчиковым ходом на стадии абсцедирования 67
Глава 5. ОБСУЖДЕНИЕ ПОЛУЧЕННЫХ РЕЗУЛЬТАТОВ 75

ВЫВОДЫ 86
ПРАКТИЧЕСКИЕ РЕКОМЕНДАЦИИ 88
ПЕРСПЕКТИВЫ ДАЛЬНЕЙШЕЙ РАЗРАБОТКИ ТЕМЫ 89
СПИСОК СОКРАЩЕНИЙ 90
СПИСОК ЛИТЕРАТУРЫ 91
ПРИЛОЖЕНИЕ А 118

ВВЕДЕНИЕ

Актуальность темы исследования

Эпителиальный копчиковый ход (ЭКХ) распространенное заболевание, встречающееся у 3–5% трудоспособного населения [7; 17; 41; 46; 79; 89].

В группе колопроктологических больных абсцедирование ЭКХ занимает от 14–20% и входит в четверку наиболее распространённых заболеваний, таких как геморрой, анальная трещина и парапроктит [36; 40; 98; 81; 108; 149].

В большинстве случаев, одним из первых проявлением заболевания является возникновение воспаления, представленного в виде болезненного инфильтрата, последующего его нагноения с исходом самопроизвольного вскрытия и формированием свищей, требующих оперативного лечения [12; 50; 52; 139].

Радикальный способ лечения данной патологии – это хирургическое вмешательство.

Несмотря на длительность изучения этой проблемы и множества вариантов оперативных вмешательств, их результаты нельзя назвать полностью удовлетворительными: сроки заживления послеоперационных ран крестцово-копчиковой области колеблются от 14 до 63 суток, а частота рецидива заболевания от 2% до 40%, а частота послеоперационных осложнений составляет от 2,5 до 53% [55; 80; 99; 143; 149; 154; 185; 188; 190; 227].

Все это приводит к увеличению сроков лечения и, следовательно, к длительной нетрудоспособности, что влияет на качества жизни пациента.

Данная проблема актуальна в связи с тем, что этому заболеванию подвержены пациенты в трудоспособном возрасте. Более 50% всех больных, прооперированных по поводу ЭКХ – лица в возрасте до 30 лет [7; 92; 115; 182].

В большинстве случаев пациенты с ЭКХ на стадии абсцедирования поступают в общехирургические стационары, где им оказывается паллиативная помощь – вскрытия абсцесса без ликвидации причины его возникновения,

вследствие чего течение заболевания переходит в хроническую форму с возникновением рецидивов абсцедирования.

Отечественные и зарубежные научные источники свидетельствуют, что остается дискуссионным вопрос о технике завершения радикального хирургического пособия [45; 97; 138].

В комплексном лечении абсцессов ЭКХ не в полном объеме применяются инновационные технологии, используемые в местном лечении раны [1; 43; 53; 54; 107; 109; 110; 111].

В связи, с чем большой интерес представляет местное применение на воздействие течения раневого процесса плазменного потока экзогенного оксида азота, оксигенированных лекарственных композиций, а также регионального лимфотропного введения антибиотиков и иммунных препаратов.

Выработка алгоритма к комплексному подходу лечения эпителиального копчиковых ходов на стадии абсцедирования является актуальным, и стала предметом нашего исследования.

Степень разработанности темы

С учетом литературы, проблема хирургического лечения эпителиальных копчиковых ходов свидетельствуют, о неудовлетворительных результатах, несмотря на внедрение современных подходов к их лечению, в плане осложнений, как в раннем, так и в позднем послеоперационном периоде [72; 98; 103; 120; 122; 128; 130; 135; 139].

Это указывает на недостаточно высокую эффективность предложенных способов хирургического лечения данной патологии.

Предлагаемые способы лечения эпителиального копчикового хода на стадии абсцедирования не решает проблему в особенности раны на течение раневого процесса в раннем послеоперационном периоде.

Остается дискутабельным вопрос о техники завершения операции.

Недостаточно разработаны комплексные подходы лечения данной патологии. В доступной литературе нам не встречались работы, в которых радикальное хирургическое пособие сочеталось с применением оксигенизированных препаратов, лимфатической и NO-терапии.

Цель исследования

Повысить эффективность хирургического лечения больных с эпителиально-копчиковым ходом на стадии абсцедирования путем применения оксигенированных лекарственных препаратов, экзогенного оксида азота, региональной лимфатической терапии.

Задачи исследования

1. Разработать алгоритм радикального комплексного лечения пациентов с эпителиальным копчиковым ходом, осложненным абсцедированием.
2. Оценить эффективность применения оксигенированных лекарственных препаратов при проведении предоперационной подготовки пациентов с эпителиальным копчиковым ходом на стадии абсцедирования.
3. Изучить по данным клинических, цитологических, бактериологических, иммунологических методов исследований влияние на течение регенерации послеоперационной раны пилоидального синуса при применении региональной лимфатической и NO-терапии.
4. Выявить особенности состояния микроциркуляторного русла и лимфатического оттока в паравульнарных тканях послеоперационных ран, образовавшихся после иссечения эпителиального копчикового хода на стадии абсцедирования.
5. Провести анализ клинико-экономической эффективности программ комплексного лечения пациентов с эпителиальным копчиковым ходом на стадии

абсцедирования.

Научная новизна исследования

Впервые разработан и внедрен в клиническую практику новый способ радикального лечения ЭКХ на стадии абсцедирования (патент на изобретение РФ № 2627350 от 07 августа 2017 года).

Исследовано влияние оксигенированных лекарственных препаратов на микрофлору ЭКХ на стадии абсцедирования в условиях in vivo.

При комплексном лечении ЭКХ на стадии абсцедирования с применением оксигенированных лекарственных препаратов, экзогенного монооксида азота и региональной лимфатической терапии изучены:

а) особенности микроциркуляторного русла и лимфатического оттока в паравульнарных тканях раны, образовавшейся после радикальной операции «иссечения эпителиального копчикового хода», осложненного образованием абсцесса;

б) выявлены клинико-лабораторные особенности течения послеоперационного периода и заживления послеоперационных ран у больных эпителиальным копчиковым ходом на стадии абсцедирования.

Проведена оценка ближайших и отдаленных результатов и дан сравнительный клинико-экономический анализ программ лечения больных с ЭКХ на стадии абсцедирования с известным способом.

Методология и методы исследования

В методологическую основу диссертационной работы легли основные труды как отечественных, так и зарубежных авторов, в которых отражены диагностика, хирургическое лечение, профилактика осложнений при нагноившихся эпителиально-копчиковых ходов.

Данное научно-практическое исследование посвящено решению актуальной задачи – комплексному лечению эпителиально-копчиковых ходов в стадии абсцедирования.

Объектом исследования являлись пациенты на стационарном лечении с эпителиально-копчиковых ходов на стадии абсцедирования.

Предметом исследования явился анализ результатов комплексного лечения эпителиально-копчиковых ходов на стадии абсцедирования с применением оксигенированных лекарственных препаратов, экзогенного оксида азота и региональной лимфатической терапии.

В исследовании истории болезни 140 пациентов с эпителиально-копчиковых ходов на стадии абсцедирования, которые были прооперированы в хирургических отделениях в городе Астрахани, а также в Кетченеровской районной больнице в республике Калмыкия. Использовались методы исследования: лабораторные, бактериологические и иммунологические, статистические.

Положения, выносимые на защиту

1. Оксигенированные лекарственные препараты улучшают качество предоперационной подготовки, уменьшают КОЕ экссудата в абсцессе на 2-3-го порядка.

2. Применение потока экзогенного оксида азота, вырабатываемого аппаратом «Плазон», в режиме работы – «коагулятор–стимулятор» улучшают качество хирургической обработки стенки и дна ран после радикального иссечения ЭКХ на стадии абсцедирования.

3. Проведение с определенной кратностью региональное лимфотропное введение иммунофана и антибиотика с ежедневной NO-терапией паравульнарных тканей оптимизируют составляющие раневого процесса и сокращают сроки стационарного лечения.

4. Созданная программа в лечении ЭКХ на стадии абсцедирования улучшает качество лечения, сокращает материальные и трудозатраты медперсонала.

Личный вклад автора

Лично автором проведен анализ современной отечественной и зарубежной литературы по исследуемой теме. Автор курировал 57 больных исследуемой группы: участвовал в проведении бактериологических, лабораторных и иммунологических исследований. Ассистировал при выполнении операций, собирал материал отдаленных результатов лечения. Самостоятельно выполнил 15 операций иссечения ЭКХ на стадии абсцедирования с обработкой операционной раны потоком экзогенного оксида азота. Провел статистическую обработку результатов исследований. Получен патент РФ на изобретение (№ 2627350 от 07 августа 2017 года). Сформулировал выводы и практические рекомендации.

Внедрение в практику

Результаты диссертационного исследования используются при проведении при обучении клинических ординаторов хирургического профиля, при переподготовки практикующих хирургов и проктологов, в учебном процессе кафедр хирургического профиля ФГБОУ ВО «Астраханский ГМУ» Минздрава России.

Разработанный комплекс мероприятий в лечении ЭКХ на стадии абсцедирования применяется в отделении гнойной хирургии ГБУЗ АО ГКБ №3 г. Астрахани, в хирургическом отделении Бюджетного учреждения Республики Калмыкия «Кетченеровская районная больница».

Степень достоверности результатов

О достоверности результатов диссертации свидетельствует база данных: медицинская карта стационарного больного (первичная медицинская документация), результаты обследования (лабораторные, бактериологические, иммунологические, статистические) 140 пациентов, компьютерная база данных. Литературные источники, которые содержат 149 отечественных и 85 зарубежных публикаций. Полученные результаты отражены в 6 таблицах, 36 рисунков.

Апробация работы

О результатах диссертационного исследования сделаны сообщения на конференции врачей-хирургов ГБУЗ АО ГКБ №3 (Астрахань, май, 2015), международной конференции Прикаспийских государств (Астрахань, 2016), IV съезде хирургов Юга России с международным участием, посвященный 70-летию Научного хирургического общества и 25-летию Ассоциации врачей хирургического профиля на Кавказских Минеральных Водах (Пятигорск, 6-7 октября 2016 г.), на национальном хирургическом Конгрессе совместно с XX Юбилейным съездом РОЭХ (Москва, 4–7 апреля 2017 г.), VI международной научно-практической конференции по клинической лимфологии «ЛИМФА»–2018 (Москва, 17-18 мая 2018), Пятом выездном пленуме общества хирургов РФ, XIX съезде хирургов Дагестана (Махачкала, 6-7 июня 2019 г.).

Основные положения диссертации отражены в 10 научных работах, 3 из которых рекомендованы ВАК, 1 из них в журнале, индексированном базой данных Web of Sciense, получено авторское свидетельство на изобретение на способ лечения ЭКХ на стадии абсцедирования.

Структура диссертационного исследования

Диссертация изложена на 119 страницах машинописного текста, состоит из введения, обзора литературы (глава I), материалов и методов исследования (глава II), собственных исследований (глава 3 – глава 4), заключения, выводов и практических рекомендаций. Диссертация иллюстрирована 6 таблицами и 36 рисунками. Список литературы: 234 источника (149 отечественных, 85 зарубежных).

Глава 1. СОВРЕМЕННЫЕ ВЗГЛЯДЫ НА КОМПЛЕКСНОЕ ЛЕЧЕНИЕ ЭПИТЕЛИАЛЬНОГО КОПЧИКОВОГО ХОДА НА СТАДИИ АБСЦЕДИРОВАНИЯ

(Обзор литературы)

При написании литературного обзора использовались отечественные и зарубежные научные публикации из различных баз данных (E-library – Научная электронная библиотека, Scopus), материалы статей, диссертаций, авторефератов и монографий из электронной базы научной медицинской библиотеки Астраханского государственного медицинского университета.

При написании главы диссертационного исследования «обзора литературы» изучались литературные данные посвященные хирургическому лечение острого воспаления ЭКХ, методов, улучшающих качество хирургической обработки гнойников, стимуляции заживления ран после хирургического лечения, лимфатической антибиотико-, иммунно- и NO-терапии в лечении гнойно-раневой инфекции.

ЭКХ – является врожденной патологией. На стадии эмбриогенеза у плода в ряде случаев редуцирование muscular erector cauda заканчивается образованием фиброзного тяжа, который прикрепляется к копчику и коже межягодичной складки, и сохраняющийся после рождения. С возрастом образуется воронкообразное втяжение кожи – эпителиальный ход, содержимым которого являются производные дериватов кожи: слушенный эпителий, секрет потовых и сальных желез, волосы, микрофлора кожи [128; 122; 162].

ЭКХ встречается у 5–7% взрослого населения [70; 78; 80; 161].

В группе колопроктологических больных абсцедирования ЭКХ занимает от 14–20% больных данной патологией [37; 75; 113; 157].

Наличие ЭКХ проявляется развитием острого воспаления [45; 96; 165; 172; 212]. И почти в 75% случаев ЭКХ на стадии абсцедирования наблюдается у

мужчин в возрасте до 30 лет [44; 45; 80; 135; 224].

Развитию гнойного воспаления ЭКХ способствуют падение на копчик [128], избыточное отложение жировой клетчатки в данной области, неправильный гигиенический уход анальной области после акта дефекации [169; 209; 210].

Заболевание начинается с чувства дискомфорта в области копчика, возникающие при ходьбе или при сидении. На этой развития воспаления крайне редко обращаются за врачебной помощью, занимаются самолечением. Консервативное лечение острого воспаления ЭКХ проводится в стадии инфильтрации [194; 228], с помощью которого в ряде случаев удается достигнуть временной ремиссии [149].

Клинически это проявляется воспалительной инфильтрацией мягких тканей в межягодичной складке [81; 130].

Способ и объем оперативного пособия при эпителиальных копчиковых ходах в большой степени зависит от распространенности гнойного процесса с одной стороны, а также количеством свищей в крестцово-копчиковой области. [36; 57; 60; 88; 89; 217].

Среди проктологов и хирургов нет единого подхода к радикальному лечению острого гнойного процесса при ЭКХ: следует просто вскрыть гнойник или же попытаться произвести полную хирургическую обработку с ликвидацией источника гнойного процесса–ЭКХ [48; 90; 139; 204; 206; 216].

«Существует два направления в лечении ЭКХ на стадии абсцедирования: одноэтапные и двухэтапные операции. Одноэтапные операции включают вскрытие гнойника, иссечение ЭКХ с последующим ведением раны открытым методом, ушиванием наглухо с проточно-промывным дренированием» [141].

При двухэтапном хирургическом лечении ЭКХ на стадии абсцедирования вначале вскрывается гнойник, образовавшуюся первичную гнойную рану, ведут открытым способом. При переходе гнойного раневого процесса в фазу регенерации производится иссечение ЭКХ и ушивание раны пилоидольной области тем или иным способом [17; 28; 29; 60; 87; 166; 167].

Авторы, отдающие предпочтение одноэтапному подходу хирургического лечения ЭКХ на стадии абсцедирования, отмечают, что достоинством его является более низкая частота послеоперационных осложнений и неудовлетворительных результатов, радикальность хирургического пособия, уменьшение трудозатрат медперсонала в послеоперационном ведении. Признают, что одноэтапный способ лечения не наносит дополнительной психологической травмы, уменьшает пребывание больных в стационаре [11; 50; 97; 190; 227].

Распространённость гнойного поражения мягких тканей пилонидальной области не всегда позволяют выполнить радикальную операцию. В этих случаях приходится выполнять двухэтапные операции с различными подходами. Некоторые авторы, с целью сокращения сроков стационарного лечения, вначале вскрывают абсцесс, а после локализации гнойного процесса в пределах поврежденных тканей, через 3–5 суток иссекают ЭКХ [53; 62; 156].

Некоторые авторы иссекают ЭКХ после стихания всех воспалительных явлений [14; 58; 150; 175].

Среди двухэтапных методов более привлекательным остается лечение ЭКХ на стадии абсцедирования пункционным методом: на первом этапе осуществляют пункцию гнойника, удаляют гной, заполняют полость антисептиком, а 3–5 суток выполняется радикальное иссечение ЭКХ.

Ряд авторов считают, что проявление воспалительной реакции мягких тканей на расстоянии до 1 см от границы полости абсцесса не является противопоказанием к выполнению радикальной операции [8; 30; 35; 52; 55].

Однако при таком подходе эффективность лечения снижается вследствие развития устойчивости микробиоты к антибиотикам и антисептикам [2].

Качество ХО при вскрытии абсцесса и радикальному иссечению ЭКХ некоторые авторы дополняют обработку тканей стенки операционной раны эпителиального ультразвуковой кавитацией или лучами лазера [27; 58; 106; 187; 211] с применением последних в условиях поликлиники с дневным стационаром со средним сроком лечения 12,4±0,24 койко-дня [11].

Верхулецкий И.Е. с соавт. применили лазерные технологии «в лечении 57 больных с ЭКХ, осложнёнными множественными свищами и гнойными затёками, а 43 больных были ранее оперированы в других лечебных учреждениях. Авторы отмечают, что при применении лучей лазера ведет к снижению сроков стационарного пребывания больных до 3 койко-дней» [27].

В настоящее время «нет единого подхода при завершении радикальной операции при ЭКХ на стадии абсцедирования: оставлять рану открытой или накладывать швы» [5; 171; 132; 133; 184; 201; 222].

В медицинской литературе сообщается о ряде методов завершающего этапа хирургического вмешательства при ЭКХ на стадии абсцедирования [4; 47; 83; 125; 127; 197; 219; 226; 231].

Открытым методом ведения раны, по мнению Ривкина В.Л. [128], можно оперировать всех больных. Этот метод показан при обширной распространенности гнойного процесса с вовлечением в него поясничной, ягодичной, пахово-мошоночной областей.

В ближайшем послеоперационном периоде осложнения различного рода встречаются в 7,4%, в отдаленном периоде доходит до 9%, а раны длительно заживают (до 60 дней) с образованием грубых рубцов [59; 69; 74; 79; 93; 94; 119; 120; 122; 166; 173; 176].

Открытый метод ведения послеоперационный раны пилоидальной области из-за длительности сроков заживления ограничивает применение его при комплексном лечении ЭКХ на стадии абсцедирования [8].

При небольших размерах абсцесса пилоидальной области и незначительной перифокальной воспалительной реакции предлежащих мягких тканей, располагающихся вблизи основного отверстия ЭКХ по линии межягодичной складки осуществляют частичное ушивание краев раны с последующими перевязками и с применением марлевых турунд, вводимых в открытую часть раны. При применении данной методики «регистрируется до 21% осложнений в раннем послеоперационном, до 10% в отдаленном периоде, относительно

длительные сроки окончательного заживления раны – до 35 дней, и что не маловажным – образование грубых послеоперационных рубцов» [12; 70; 71; 76; 97; 209; 229].

Дульцев Ю.В. и Ривкин В.Л. (1988) предложили, с целью уменьшения раневой поверхности, частично ушивать послеоперационную рану П-образными швами и с одновременным обеспечением оттока раневого отделяемого. «Удалось уменьшить послеоперационные осложнения до 3,5%, в отдаленном периоде до 3,1%, сократить сроки временной нетрудоспособности до 16 дней» [60]. «Преимуществом данного подхода является возможность проведения мониторинга течения заживления раны, своевременно предупреждать развитие осложнений. Авторы отмечают и о существующих недостатках: при глубокой ране технически неудобно накладывать П-образные швы. Отмечается прорезывание нитей в глубине раны, что приводит к расхождению ее краев и ведет к увеличению сроков заживления» [60].

Копталадзе А.М. с соав. (2007) у 135 больных сообщили о завершении радикальной операции ушиванием раны двумя параллельными вертикальными швами. Швы удаляли к исходу 10–12 суток, осложнения наблюдались в 2,2% случаев, а средние сроки нетрудоспособности составили 13±0,5 дней. Отрицательных результатов не отмечали [85; 86].

Подшивание краев раны ко дну, дном которой является крестцово-копчиковая связка, и его модификации широко используется при иссечении ЭКХ [24; 36; 106; 160; 211].

При больших ранах, со значительно выраженной жировой клетчаткой, наложенные швы на кожу и крестцово-копчиковую связку для уменьшения объема раны, оказывается не вполне эффективным, потому, что при таком шве образуется линейная рана, которая может являться воротами для инфекции. Наложение такого шва приводит к натяжению тканей и нередко к быстрому прорезыванию его, а ранние осложнения встречаются до 7,9%, а поздние до 4,9%. При этом на коже остаются грубые рубцы, что вызывает дискомфорт для

больного [7; 88; 154; 223; 232; 233].

Сроки нетрудоспособности составили в среднем 26 койко-дней [127].

Коплатадзе А.М. с соавт. (1998) рекомендуют «выполнять методику завершения радикальной операции по поводу абсцесса ЭКХ подшиванием краёв раны ко дну дифференцированно, а при обширных послеоперационных ранах швы накладываются в «шахматном порядке» [81]. Авторы приводят сведения о выполнении данной методики лечения у 166 больных. При небольшой по ширине ране они раневой дефект устраняли наложением П-образных швов и фиксацией краев раны крестцово-копчиковой связке, оставляя «дренирующую дорожку». Данный способ применен у 368 больных. По их мнению, «облегчается уход за раной, уменьшается число образования «кожных мостиков», снижается количество послеоперационных ранних осложнений до 6,3%» [81] и не встречаются осложнения в позднем периоде и рецидивы заболевания. При этом формируется тонкий линейный рубец. Время нетрудоспособности составил 24,9±1,4 дней [81].

Проценко В.М. и Камаева Д.К. (1996) считают, что данный метод ушивания раны наиболее оптимальным. По их данным осложнения в раннем послеоперационном периоде наблюдались у 6,3%, а «поздние и рецидивы заболевания практически не встречались. Общие сроки временной нетрудоспособности составили 26,2±1,2 дней» [124].

Значимо разнятся результаты применения данного метода в лечении 319 человек при III типе ЭКХ, о которых сообщил Куляпин А.В. (2003): у 73 (29,3%) раны нагноились. Дальнейшее лечение раны проводилось открытым методом. Сроки нахождения на больничном листе составил 23,4 койко-дня.

Автор не указывает на сроки стационарного лечения, продолжительность которого является наиболее трудоемким и материально затратным [94].

В литературе описываются различные способы и варианты кожной пластики раневого дефекта, образовавшегося после радикальной операции при абсцессе ЭКХ.

Донорской областью являются медиальные квадранты ягодиц [51; 111; 121; 122; 180; 198; 203; 228].

«Применение Z-образной кожной пластики с перемещением встречных треугольных кожных лоскутов» (кожная пластика по А.А. Лимбергу, 1908) после иссечения ЭКХ применил Помазкин В.И. (1996, 1998). По его данным из 31 пациента наблюдалась простая форма ЭКХ у 10 человек, сложная — у 21 больного.

При простой форме ЭКХ гнойные раневые осложнения были зарегистрированы у 3 больных (9,7%), рецидивов не отмечено.

При сложной форме гнойного осложнения ЭКХ осложнения в виде нагноение ран зафиксировано у 2 (9,5%) больных, а рецидив отмечен у 1 (4,7%) пациента [120; 121].

Ряд авторов у лиц с выраженной подкожно-жировой клетчаткой, глубокой межягодичной складкой, распространенностью гнойного поражения (более 7 см) с наличием множества ответвленных ходов ЭКХ рекомендуют применять ромбовидным кожно-подкожным лоскутом, выкроенным из медиальных квадрантов обеих ягодиц. Площадь лоскута должна соответствовать или даже быть больше площади операционной раны. Считают, что достоинством данной методики является восстановление полноценного покрова и в последующем устойчивости к физическим нагрузкам. Сроки временной нетрудоспособности составили 22,2±9,0 дней [55; 162; 163].

В ряде случаев «при иссечении ответвлений копчикового хода, уходящих латеральнее от его основного расположения» [36], возникает значительный дефект мягких тканей, что значительно затрудняет процесс выкраивания лоскута без сохранения полноценного кровоснабжения. После его подшивания остается подлоскутное пространство, которое необходимо дренировать. Нередко возникает деформация и асимметрия ягодиц, хирург испытывает трудности при формировании межягодичной складки, что в конечном итоге ведет к косметическому дефекту [36; 129; 169].

Некоторые авторы эпителиальный копчиковый абсцесс вскрывали как обычный гнойник. В послеоперационном периоде ведение раны осуществляли открытым методом, применяли антибитико- и иммунотерапию. В фазе регенерации (на 6-7-е сутки) выполняли радикальную операцию: у 23 больных раны ушивались наглухо, у 27 применяли полуоткрытый метод, «заключающийся подшиванием краев раны к ее дну. В раннем послеоперационном периоде в 9,8% случаев наблюдалось нагноение» [33].

Метод глухого ушивания раны по Донати – Парину рекомендуется применять при не осложненных ЭКХ [13; 29; 59; 75] и дополнять дренированием по Редону [122].

Другие авторы в категоричной форме отрицают применения первичного глухого шва при повторных воспалениях ЭКХ [6; 15; 36].

К недостаткам закрытого метода ведения раны после радикального вмешательства ряд авторов относят возникновение осложнений (кровотечение, нагноение), требующих снятие швов, проведения ревизии раны и дальнейшего лечения открытым методом. После дополнительных манипуляций раны заживает более длительно с образованием грубого рубца [164; 217; 220].

О более обнадеживающих результатах радикального лечения 152 больных ЭКХ на стадии абсцедирования сообщил Кургузов О.П. с соав. (2000). Они рану, образовавшуюся и после ликвидации острого воспаления ЭКХ, ушивали наглухо по Донати и дренировали по Редону. Средний койко-день составил 11,0±0,8 дней. Нагноение раны отмечено в 4,4% (6 пациентов), а у 5 (3,6%) в раннем послеоперационном периоде отмечено образование инфильтратов, которые в процессе лечения купировались. У остальной больной раны зажили без осложнений.

Более обнадеживающие результаты радикального лечения ЭКХ на стадии абсцедирования авторы получили при иссечении патологических тканей в пределах поврежденных тканей с последующим наложением глухого шва и проточно-промывного дренирования [95].

Богданов В.Л. (2011) с учётом индивидуальных анатомических и конституциональных параметров и индивидуальных оценки стадии развития острого тканевого гипертензивного синдрома унифицировал критерии выбора способа лечения абсцесса ЭКХ [17].

Таким образом, в доступной нам литературе имеются многочисленные данные о применении различных технических приемах завершения радикальных операций при ЭКХ на стадии абсцедирования. По-прежнему остается актуальной проблема профилактики осложнений и рецидивов при лечении пациентов с данной патологией.

Практически отсутствуют научные литературные данные о применении инновационных подходов различных видов современной антисептики при ведении больных с абсцессами ЭКХ, используемых в лечении гнойно-раневой инфекции мягких тканей [34; 63; 136].

В комплексном лечении ЭКХ на стадии абсцедирования оптимальным является отсроченный метод/или двухэтапный подход хирургического лечения.

В большинстве случаев пациенты с ЭКХ на стадии абсцедирования поступают в общехирургические стационары, где им оказывается не адекватная помощь, вследствие чего течение заболевания переходит в хроническую форму, возникают рецидивы – повторные образования гнойников. Отечественные и зарубежные научные источники свидетельствуют, что остается дискуссионным вопрос о технике завершения радикального хирургического пособия. В комплексном лечении абсцессов ЭКХ не в полном объеме применяются инновационные технологии, используемые в лечении гнойных поражений мягких тканей, ран и раневой инфекции.

Научно обоснована и доказана клиническая эффективность лимфотропного введения антибиотиков, иммунных препаратов, плазменных потоков экзогенного оксида азота, оксигенированных лекарственных препаратов.

На наш взгляд при этом недостаточное внимание уделяется при первом этапе – пункции гнойника и последующей санации, направленной на подавление

активности патогенной микрофлоры, представленной как факультативными аэробами, так и анаэробами.

Среди всего многообразия антисептиков, на наш взгляд, с этой целью целесообразнее использовать антисептики, хорошо зарекомендовавшие себя в лечении гнойных ран различного генеза: 0,05% раствор хлоргексидина биглюконата [99], «мази» на основе полиэтиленоксидантов («левомеколь») [49; 50; 51].

Перспективным направлением в комплексном лечении гнойных ран является местное применение лекарственных средств, обладающих антиоксидантным или антигипоксантным механизмом действия, такие как оксидантные препараты: гипохлорит натрия [42], оксигенированный перфторан в чистом виде [9] или озонированный [73; 137].

При гнойном раневом процессе свободно протекающие «радикальные реакции напрямую или косвенным путем поддерживают воспалительный процесс. Все многообразие средств для лечения гнойных ран не влияют их регуляцию» [3].

«Управлять антиоксидантными реакциями возможно при помощи экзогенных антиоксидантов» [68].

«В научной медицинской литературе имеются малочисленные сведения, посвященные результатам клинического применения антиоксидантов для управления гнойно-воспалительным раневым процессом. В последние годы внимание клиницистов привлекают различные лекарственные композиции, которые обладают антибактериальными, дегидрирующими и антиоксидантными свойствами, но не способствуют устранению гипоксии тканей стенки ран» [107; 134].

«Достижением современной науки при детализации и уточнения особенностей регенеративного процесса ран определяют требования, предъявляемые к разработке современных технологий и методов для получения ультрасовременных фармакологических технологий для получения наноразмерных веществ, позволяющих более качественно управлять заживлением

ран различного генеза» [1; 143].

В Астраханском государственном университете под руководством профессора М.А. Епинетова разработана технология получения «специально очищенной, содержащий кластерный кислород – оксигенированная вода (ОВ). ОВ относится к группе антигипоксантов и антиоксидантов и соответствует нормативным документам РФ (Сертификат соответствия – № РОС- RU-АЯ 48. В 07908; паспорт качества – № 01/05 гк., май 2008 г.) и имеет государственную регистрацию (св. гос. регистрации № 30. АЦ. 02.006.У 000003.03.08 от 27.03.2008). Применение ОВ per os благотворно влияет на эффекторные и регуляторные системы организма человека» [142].

Оксигенизированные лекарственные композиции (ОЛК) на основе препарата «OxiAnergy» успешно были применены при комплексном лечении гнойных ран различного генеза. ОЛК по своим фармакологическим характеристикам превосходят традиционные, наиболее часто применяемые в клинической практике антисептики [1; 107].

Второй этап – радикальное удаление ЭКХ осуществляется в пределах здоровых тканей: иссекаются маркированные раствором бриллиантового зеленого мягкие ткани, остается послеоперационная рана, которая не является стерильной.

Улучшить качество ХО и уменьшить КОЕ стенки раны позволяет применение метода вакуумирования [21; 25; 26; 42; 92; 99; 187], «гидропрессивно-ультразвуковые технологии» [45].

«Перспективным остается метод на основе использования оксида азота при помощи воздушно-плазменного аппарата *Плазон*» [43], этот аппарат при работе в режиме «коагулятор» значительно уменьшает КОЕ стенки ран. При режиме работы «стимулятор» стимулирует выработку тканевого эндогенного оксида азота – «мессенджера», регулирующего профиль про- и противовоспалительных цитокинов, тем самым благотворно влияющего на составляющие раневого процесса» [43; 66; 67; 110; 111].

Всеми хирургами признается, «что самым оптимальным вариантом

дальнейшего лечения раны является ведение её закрытым методом, при котором, в обязательном порядке, производится тот или иной способ активного дренирования в условиях первичного шва раны» [65], в результате чего удается добиться хорошего косметического эффекта – заживление раны по типу первичного натяжения, предупреждения вторичного инфицирования [65; 141].

В лечении ран и раневой инфекции значимая роль отводится антибиотико- и иммунотерапии [65; 198].

Общеизвестно, что адаптационно-приспособительные возможности микроорганизмов безграничны. Во многих странах мира отмечается рост антибиотикорезистентности условно-патогенной флоры к препаратам III-IV генерации, карбопинемам, фторхинолонам.

Эффективность проведения антибиотикотерапии зависит от выбора того или иного препараты, назначаемого с учетом чувствительности этиологического фактора.

«Политика применения антибиотиков в хирургии» была обсуждена и утверждена в 2002 году[1]. Стратегическим преимуществом ее является положение эмпирического назначения антибиотиков широкого спектра действия, без учета чувствительности возбудителей гнойной инфекции к антибактериальным препаратам.

Современным принципам антибиотикотерапии в хирургии отвечает и насыщение лимфатического русла антибактериальными или иммунными лекарственными веществами, что убедительно было доказано отечественными учеными-медиками. Эффект от лимфатической терапии намного выше, чем при традиционном внутримышечном/внутривенном способе их введения [20; 23; 39; 61; 65; 73; 100; 114; 115; 117; 136; 144; 145; 146; 147; 178].

Лимфатическая система в условиях патологии определяет постоянство гомеостаз [18; 22; 114; 145; 148; 149; 234].

---

[1] На Международной конференции «Хирургические инфекции: профилактика и лечение» (Москва, 30 октября – 1 ноября 2002 г.).

Региональные лимфатические узлы задерживают, попавшие в русло лимфотока от патогенного очага, микробы, продукты различного токсического происхождения, лекарственные препараты, поскольку они раньше попадают в лимфатическое русло, чем в кровь [39; 64].

Неоценимый вклад в становлении и развитии эндолимфатической лекарственной терапии внесли ряд ученых, возглавляемых профессором Панченковым Р.Т. Авторами, «на основании анатомо-физиологических особенностей лимфатической системы, таких как проницаемость стенок лимфатических сосудов, большое число анастомозов между звеньями системы, замедленный ток лимфы, накопление препаратов в лимфатических узлах» [114] дается объяснение патогенетической направленности ЭЛ введения антибиотиков [114]. При эндолимфатическом пути введения антибиотиков в лимфе до трех суток лимфе «поддерживается терапевтическая концентрация антибиотика, а в лимфоузлах до 13 суток при одноразовом введении суточной терапевтической дозы антибиотика»[1] [109; 123; 155].

Профессор Ю.М. Левин в 1984 году «предложил метод непрямого эндолимфатического-лимфотропного (ЛТ) введения антибиотиков в подкожную клетчатку передне-латеральной поверхностей голени или предплечья» [100].

С целью усиления проникновения антибиотика в лимфатическое русло было предложено вызывать замедление венозного оттока крови в конечности. Это осуществлялось путем наложения манжеты от аппарата для измерения артериального давления крови с созданием в ней давления 40–50 мм рт. ст.

Альтернативой вышеназванного метода является введение антибиотика в сочетании с лимфотропным веществом: используются ферментные препараты, влияющие на процесс свертываемости и фибринолиза (лидаза, трипсин, химотрипсин).

Инъекция выполнялась в первый межпальцевый промежуток на кисти или стопе, в среднюю треть медиальной поверхности предплечья или голени [99;100].

---

[1] Благодаря работе данной группы ученых, вышло постановление фармкомитета Минздрава СССР от 20.12.1985 «О разрешении применения гентамицина сульфата и клафорана эндолимфатически» (Протокол № 22).

«Клиническое применение лимфотропной антибиотикотерапии показало её эффективность при лечении различных гнойно-воспалительных заболеваний мягких тканей» [100]. При этом отмечается достоверное снижением КОЕ стенки гнойных ран, повышением концентраций антибиотиков в гнойно-воспалительном очаге, что ведет к сокращению сроков стационарного лечения, более быстрой нормализацией показателей клеточного и гуморального иммунитета по сравнению с традиционными методами введения антибиотиков [37; 38].

Доказано, что данным методам насыщения лимфатического русла в очаге поражения по своей клинической эффективности не уступает региональное лимфотропное введение антибиотиков и иммунных препаратов [53; 54; 145; 146] и в лечение гнойных ран его сочетание с местным ведением ран с применением лекарственных препаратов, содержащих воду, насыщенной кластерным кислородом [107].

Однако, научно-практические данные о применении оксигенированных лекарственных препаратов, региональной антибиотико-, иммуно- и NO- терапии в комплексном лечении ЭКХ на стадии абсцедирования ранее не применялись.

В связи с чем, нам представляется возможным разработать и внедрить в клиническую практику новый, усовершенствованный способ двухэтапного радикального комплексного лечения эпителиального копчикового хода на стадии абсцедирования, для получения результативного, качественного лечения.

Глава 2. МАТЕРИАЛЫ И МЕТОДЫ ИССЛЕДОВАНИЯ

В основу работы положен анализ результатов лечения и обследования 140 больных в возрасте от 17 до 32 лет с эпителиальным копчиковым ходом в стадии абсцедирования. Мужчин было 108 человек (80%), женщин 28 (20%). Всем больным применялся метод двухэтапного радикального оперативного лечения. При первом этапе, в день поступления, под местной анестезией, с применением иглы с внутренним диаметром до 1 мм эвакуировали гной, полость абсцесса отмывалась 0,5% раствором новокаина и заполнялась антисептиком. Через 12 часов под внутривенным наркозом осуществлялась радикальная операция. В зависимости от способа лечения все больные были распределены на две группы: основная и сравнения (табл.1).

Таблица 1 – Распределение больных с ЭКХ на стадии абсцедирования в зависимости от способа лечения, пола и возраста

Возраст больных	*Группа основная*		*Группа сравнения*	
	М	Ж	М	Ж
17–20	19(27,1%)	11(15,7%)	21(30,0%)	7(10,0%)
21–25	28(40,0%)	2(2,6%)	30 (4,3%)	11(15,7%)
Старше 25 лет	9(1,3%)	1(1,4%)	11(15,7%)	
Всего:	56 (80,0%)	14(20,0%)	52(74,3%)	18(25,7%)

В исследуемой группе больных (70 человек, мужчин – 56 (80,0%), женщин – 14 (20,0%), возраст 24±1,6 года) на первом этапе в патологическую полость в ½ от объема удаленного гноя в качестве антисептика вводился ОЛП – mixt-препарат, который «создавался «ex tempore»: мазь «Левомеколь» при T^{o} + 37 ^{o}C в соотношении 1 : 1 смешивалась с продуктом «OxyAnergy», который представляет собой специально подготовленную и очищенную речную воду, насыщенную молекулами чистого кислорода в количестве 250000 ppm» (Сертификат соответствия – № РОС-RU-АЯ 48. В 07908; паспорт качества – № 01/05 гк., св.

гос. регистрации № 30. АЦ. 02.006.У 000003.03.08).

Через 12 часов, под общим обезболиванием, осуществлялась повторная пункция абсцесса, с эвакуацией содержимого и последующим введением в полость абсцесса 2%-го раствором бриллиантового зеленого, с 3%-м раствором перекиси водорода в соотношении 1 : 1 с целью маркировки. Затем в пределах здоровых тканей иссекался ЭКХ с оболочками абсцесса.

После иссечения в течение 5 минут с расстояния 15 см от сопла, образовавшаяся раневая поверхность обрабатывалась потоком ЭОА 450-480 ppm, вырабатываемого аппаратом «Плазон» СК СВП/ NO-01 (ТУ 9444-001-96571701, производства ООО «ЦВТМ при МГТУ имени Н.Э. Баумана) в режиме его функционирования «коагулятор – стимулятор».

После обработки, рана ушивалась швами по Донати и дренирована вакуум-дренажем по Редону. Далее осуществлялась региональная лимфатическая терапию[1] (РЛТ) в следующей последовательности: в области проксимального и дистального концов послеоперационной раны, отступая от ее левого и правого края на 1 см, вводились подкожно 32 ЕД лидазы, разведенной в 4 мл 1%-го раствора лидокаина + 2,0 цефтриаксона, а через 5 минут другой иглой 50 мг имунофана, разведенного в 4 мл раствора хлорида натрия.

В послеоперационном периоде дважды проводили РЛТ с 48 часовой периодичностью. В течение 4-5 дней однократно послеоперационная рана и прилегающие к ней ткани с 5 минутной экспозицией обрабатывалась потоком экзогенного оксида азота в том же режиме работы аппарата «Плазон» с расстояния 25 см от сопла (Федеральный патент № 2627350 от 11 мая 2017 г).

В группе сравнения (70 пациентов, мужчин – 52 (74,3%), женщин – 18 (25,7%), средний возраст - 23±1,8) на первом этапе лечения в полость абсцесса вводился «Левомеколь» в ½ от объема удаленного гноя. На втором этапе, после хирургической обработки, дно и стенки операционной раны обрабатывалась ультразвуком (аппарат Soring, Medizintechnik, производства Федеративной

---

1 Лимфатическая терапия проводилась согласно заключения Фармакологического комитета МЗ СССР (20.12.85) и инструктивного письма МЗ СССР «лимфотропное введение лекарственных препаратов. Средства и методы практической лимфологии» (1987) [102].

Германии) в режиме частоты 25,5 кГц с амплитудой колебания 0,055–0,060 с 15–20-минутной экспозицией озвучивания. В качестве звукопроводящей среды применяли 0,5%-й раствор хлоргексидина биглюконата.

Гемостаз осуществлялся аппаратом ЭХВЧ-300.2 «ЭлеПС» ТУ 9444-009-12966357-2006, №16365.

Цефтриаксон и имунофан в терапевтических дозах вводились традиционным внутримышечным методом.

В обеих группах больных при наличии синдрома SIRS, антибактериальная терапия усиливалась внутривенным введением метронидозола по 500 мг два раза в сутки.

«Сравнение результатов исследования проводили после обработки данных историй болезни, отражающих информацию о пациенте, развитии заболевания, своевременности и объеме лечения в условиях специализированного отделения гнойной хирургии» [1] многопрофильной клинической больницы ГБУЗ АО ГКБ № 3 г. Астрахани.

Результаты лечения оценивались путем изучения клинических данных, исследованием биохимических и лабораторных показателей периферической крови при поступлении, через 1-е, 3-и, 5-е и 7-е сутки после операции.

Бактериологическими исследованиями определялась видовая принадлежность гноеродной флоры, чувствительность их к 15 антибиотикам, содержание колониеобразующих единиц (КОЕ) микробов в 1 мл гноя и pH-метрией отделяемого экссудата после пункции, через 1-е, 3-е и 3-4-е сутки течения послеоперационного периода. Дистальный участок вакуум-дренажа исследовался на стерильность. «Морфологию выделенных культур, отношение к окраске по Граму и их патогенные свойства исследовали общепринятыми методиками.

Чувствительность микрофлоры к антибиотикам определяли методом «антибиотических дисков». Результат читался через 24 часового культивирования в термостате при температуре +37 ºС по диаметру задержки зон роста флоры

вокруг диска, включая диаметр самого диска» [1].

Определение КОЕ в раневом отделяемом проводилось согласно приказа № 535 от 22.04.1985 «Об унификации микробиологических (бактериологических) методов исследования, применяемых в клинико-диагностических лабораториях лечебно-профилактических учреждений (Москва, 1985)».

«Для оценки клинической эффективности учитывались:

– динамика клинических симптомов: общее состояние, температура тела, тахикардия, сухость кожи и слизистых оболочек, интенсивность болевого синдрома, отечность и гиперемия вокруг раны, количество раневого отделяемого и его характер, продолжительность лечения (средний койко-день), сроки проведения антибиотикотерапии; количество антибиотика, затраченного на лечение;

– динамика лабораторных показателей исследований периферической крови: лейкоцитарной формулы, интегральных показателей – ЛИИ по Я.Я. Кальф-Калифу; биохимических исследований, включая определение С-рб; фагоцитарной активности крови (ФАК): процента фагоцитоза (ПФ), количества активных фагоцитов (КАФ), фагоцитарного числа (ФЧ), содержания циркулирующих иммунных комплексов (ЦИК)» [1].

Про- и противовоспалительные цитокины определяли при помощи иммуноферментных тест-системам, производства ООО «Цитокин» (Санкт-Петербург).

«pH раневого экссудата определялся при помощи ионометра «Acid-Base Cart ABC-1» (регистрационный N- 222216)» [1].

«С-реактивный белок (С-рб) определялся согласно номенклатуры исследования[1], турбометрическим методом при 552 нм с моноклональными антителами к С-рб человека (N < 5 мг/л).

ЦИК исследовались методом преципитации с 3,5%-м раствором полиэтиленгликоля.

---

[1] Приказ Минздрава России от 21.02.2000 № 64.

Фагоцитарная активность крови по фагоцитозу латекса нейтрофилами. Иммунологические реакции выполнялись согласно методических рекомендаций МЗ РФ [75].

Лабораторные, бактериологические и иммунологические исследования проводились в клинико-диагностической лаборатории ГБУЗ АО ГКБ №3 г. Астрахани (зав. лабораторией Чечухина О.Б.)» [1].

Для неинвазивной оценки микролимфоциркуляции в области раны пилоидальной зоны использовался комплекс лазерной диагностики «ЛАЗМА МЦ», состоящего из «Анализатора периферического кровотока и лимфотока «ЛАЗМА МЦ-1» (Рисунок 1).



Рисунок 1 – ЛАЗМА МЦ-1

(Паспорт ИАБЖ.941111.010 ПС) «с 2-канальной записью: один канал для лазерной допплеровской флоуметрии потока крови в микрососудах (Рисунок 2), другой – для лимфотока» [91] (Рисунок 3).

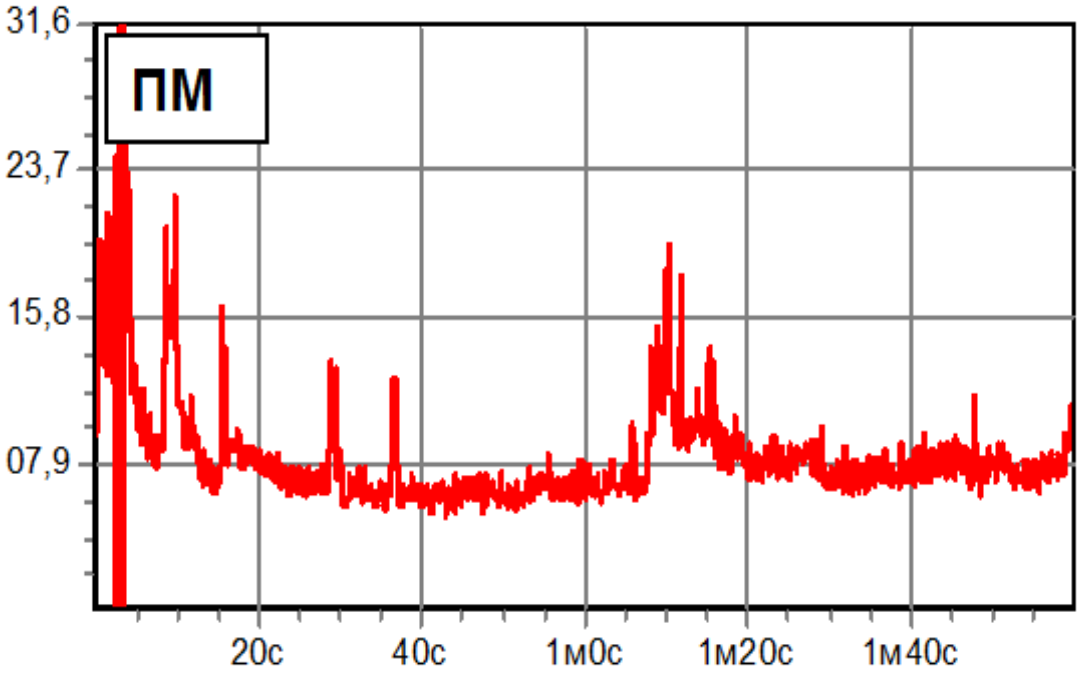

Рисунок 2 – График допплеровского исследования микроциркуляции крови области пилоидального синуса у здорового человека

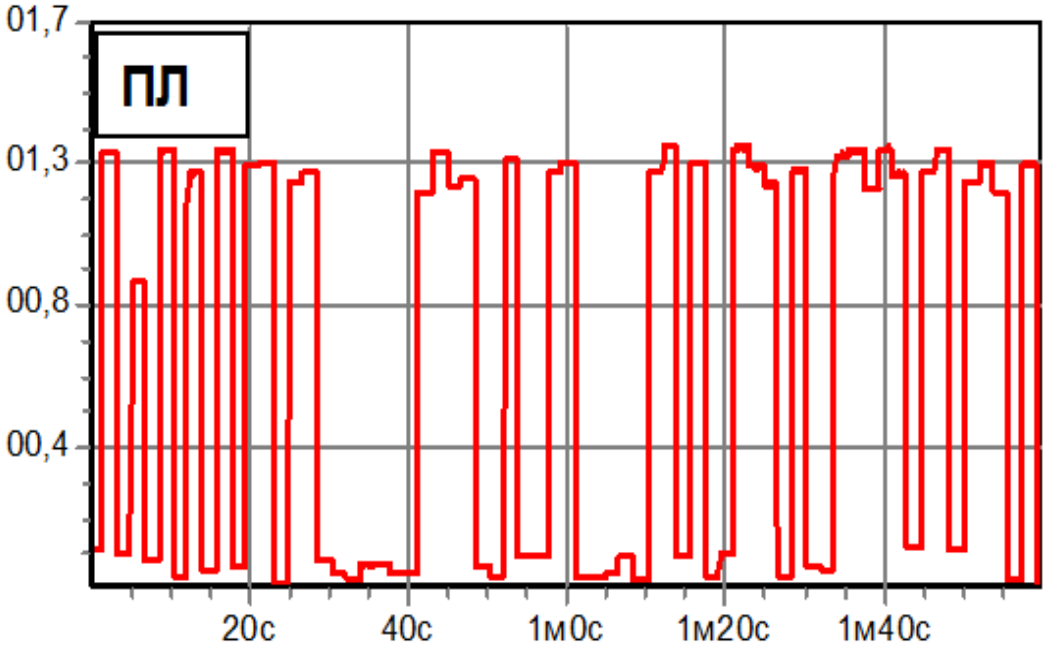

Рисунок 3 – График допплеровского исследования микроциркуляции лимфы области пилоидального синуса у здорового человека

Таблица 2 – Показатели допплеровского исследования микроциркуляции области пилоидального синуса у здорового человека

Показатели микрокровотока	
Область раны	*Референтные показатели*
Верхний угол п/о раны M σ Kv	 6,71±1,23 0,67±0,09 9,64±2,1
Правый край п/о раны M σ Kv	 8,7±1,25 0,69±0,10 9,84±2,6
Левый край п/о раны M σ Kv	 9,1±2,0 0,72±0,11 9,95±2,5

Таблица 3 – Показатели допплеровского исследования лимфотока области пилоидального синуса у здорового человека

Показатели лимфотока	
Верхний угол п/о раны M σ Kv	 0,57±0,09 0,71±0,10 10,12±2,7
Правый край п/о раны M σ Kv	 0,78±0.12 0,79±0,02 19,84±3,54
Левый край п/о раны M σ Kv	 0,80±0,09 0,80±0,08 20,01±2,96

«Оценивали показатель микрокровотока и лимфоциркуляции в зондируемом участке тканей (оба в перфузионных единицах**),** характеризующий среднюю стационарную перфузию микрососудов за время исследования» [91]. В каждой зоне проводили в динамике по три измерения у каждого испытуемого: до операции, через 1, 3-и сутки после операции и на день выписки (6-е сутки).

Интенсивность послеоперационной боли измерялось по шкале ВАШ (Visual Analog Scale), она включает в себя десятибальную оценку. Ноль баллов – это

когда пациент отрицает боль, максимальная количество 10 баллов говорит об интенсивной боли [189; 217].

Для сравнения интенсивности послеоперационной боли также использовали визуально мимическую шкалу Вонга – Бэкера (лицевая шкала боли).

Суть этих шкал состоит в том, что пациент подмечает цифру, что, по его мнению, более соответствует силе испытываемого им болевого ощущения. Выраженность боли при осмотре была принята следующая градация степеней тяжести боли:

– отсутствие боли – 0 баллов,

– легкая боль – 1–4 балла,

– умеренная боль – 5–6 баллов,

– интенсивная боль – 7–10 баллов (Рисунок 4).

«Анализ результатов исследований обрабатывались на персональном компьютере IBM Pentium-IV с применением пакета прикладных программ STATISTICA 07» [124].

«Оценку достоверности средних данных и разницу между ними, коэффициентов корреляции проводили по критерию Стьюдента. Достоверными считались показатели при $p < 0,05$ и $p < 0,01$» [1].

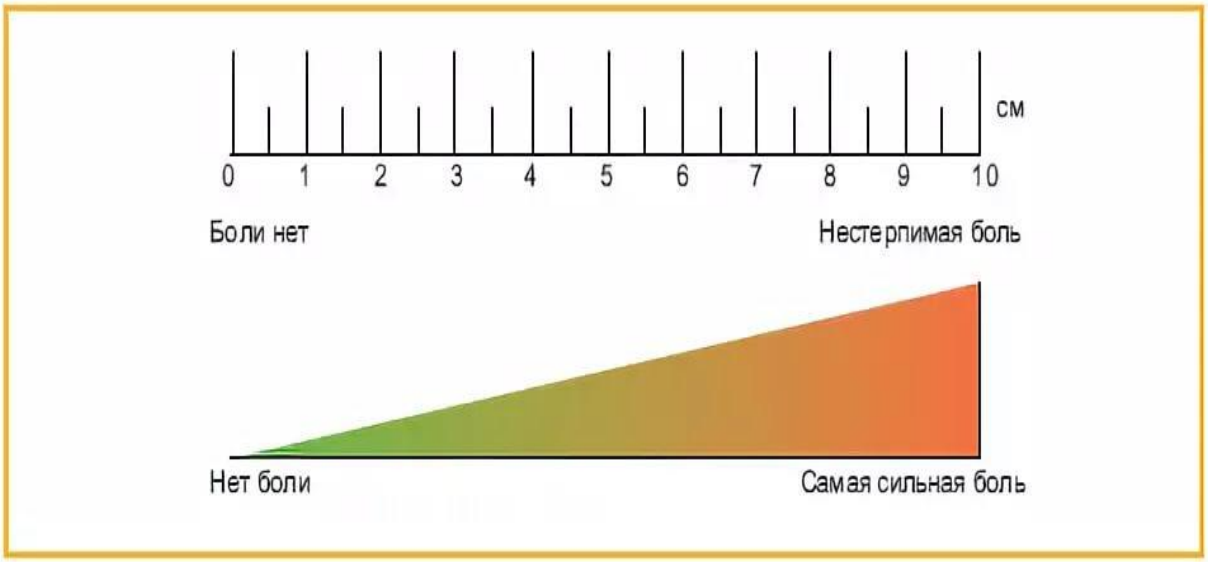

Рисунок 4 – Визуально-аналоговая шкала интенсивности боли ВАШИБ

Глава 3. СПОСОБ КОМПЛЕКСНОГО ЛЕЧЕНИЯ ЭПИТЕЛИАЛЬНОГО КОПЧИКОВОГО ХОДА НА СТАДИИ АБСЦЕДИРОВАНИЯ

В день поступления больного, под местной анестезией Sol. Lidocaini 1% 5,0 ml, иглой диаметром до 1 мм проводится пункция абсцесса, эвакуируется гной (Рисунок 5).

1 мл удаленного экссудата помещался в пробирку и отправлялся для бактериологического исследования.

Не извлекая иглы, полость гнойника отмывается 0,05%-м раствором хлоргексидина биглюконата. После чего она, в объеме ½ от количества эвакуированного экссудата, заполняется лекарственной mixt-композицией, состоящей из «OxyAnergy» и разогретой до +37 ^{0}С мазью «Левомеколь» в соотношении 1 : 1.

Рисунок 5 – Пункция абсцесса в день поступления

Через 12 часов под внутривенным наркозом осуществлялась повторная пункция абсцесса (Рисунок 6).

Рисунок 6 – Пункция абсцесса через 12 часов

1 мл экссудата отправлялся для повторного бактериологического исследования. После пункции полость абсцесса маркировалась 2%-м спиртовым раствором бриллиантового зеленого с 3%-м раствором перекиси водорода в соотношении 1 : 1 (Рисунки 7, 8).

Рисунок 7 – Этап проведения маркировки абсцесса ЭКХ

Рисунок 8 – Маркировка бриллиантовым зеленым

После маркировки проводился второй этап – в пределах здоровых тканей острым путем иссекаются маркированные ткани абсцесса и ЭКХ (Рисунки 9, 10).

Рисунок 9 – Вид раны во время иссечения маркированных раствором бриллиантового зеленого патологических тканей

Рисунок 10 – Вид раны после иссечения абсцесса и ЭКХ в пределах здоровых тканей

После иссечения абсцесса в пределах здоровых тканей, образовавшаяся рана обрабатывается потоком ЭОА 450-480 ppm, создаваемого аппаратом

«Плазон» в режиме функционирования «коагулятор-стимулятор» в течении 5 минут с расстояния 15 см от сопла (Рисунок 11).

Рисунок 11 – Обработка дна и стенок раны потоком экзогенным оксидом азота

После обработки раневой поверхности экзогенным оксидом азота рану дренируют вакуум-дренажем по Редону и ушивают швами по по Донати (Рисунок 12).

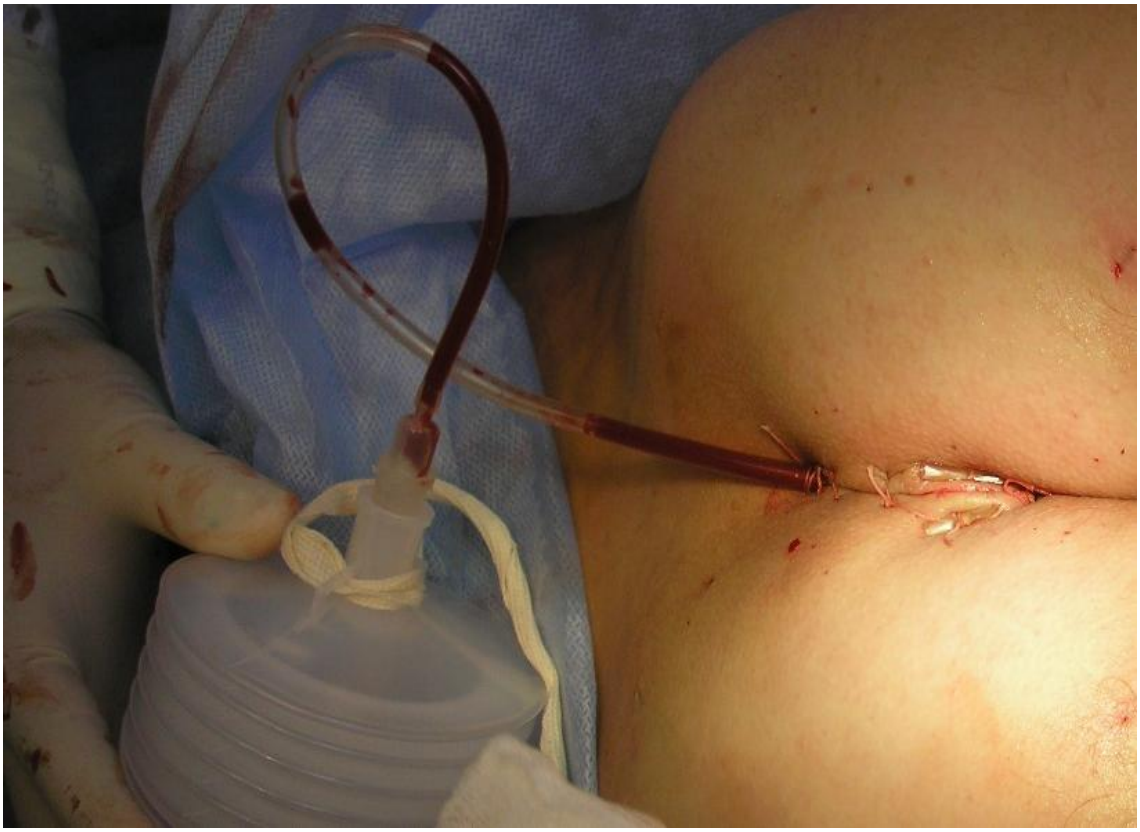

Рисунок 12 – Вид раны, ушитой по Донати и дренированной по Редону

Далее, на операционном столе, проводится региональная лимфатическая терапия в последовательности:

– в области проксимальных и дистальных углов послеоперационной раны отступая от ее левого и правого края на 1 см, вводится подкожно 32 ЕД лидазы, разведенной в 4 мл 1% раствора лидокаина + 2,0 г цефтриаксона

– через 5 минут 50 мг имунофана, разведенного в 4 мл раствора хлорида натрия.

Регионарную лимфатическую терапию повторяют дважды в раннем послеоперационном периоде с 48-часовой периодичностью с момента первого введения (Рисунок 13).

Рисунок 13 – Проведение региональной лимфатической терапии: лимфотропное введение антибиотика и имунофана в области проксимальных и дистальных углов послеоперационной раны

Обработка потоком экзогенного оксида азота в режиме работы «коагулятор-стимулятор» вырабатываемого аппаратом «Плазон» с расстояния 25 см от сопла проводилась ежедневно в течении 4-5 дней однократно в области послеоперационной раны и прилегающие к ней ткани (Рисунок 14).

Рисунок 14 – Маркером указаны линии в области послеоперационной раны, подвергающиеся обработкой потоком ЭОА

В послеоперационном периоде вакуум-дренаж удалялся, как правило на 3-и сутки.

Глава 4. ОКСИГЕНИРОВАННЫЕ ЛЕКАРСТВЕННЫЕ ПРЕПАРАТЫ, РЕГИОНАЛЬНАЯ ЛИМФАТИЧЕСКАЯ И NO-ТЕРАПИЯ ПРИ ОТСРОЧЕННОМ ОПЕРАТИВНОМ ЛЕЧЕНИИ ЭПИТЕЛИАЛЬНОГО КОПЧИКОВОГО ХОДА НА СТАДИИ АБСЦЕДИРОВАНИЯ

4.1. Влияние оксигенированных лекарственных препаратов на микробный пейзаж при предоперационной подготовке больных с ЭКХ на стадии абсцедирования

В условиях in vitro, было показано, что антибиотические диски, используемые для определения чувствительности раневой флоры к антибиотикам и пропитанные водой, содержащей кластерный кислород, усиливают в 1,5–2 раза их бактериологическую активность в отношении различных видов патогенной микрофлоры [1].

Оксигенизированные лекарственные препараты (ОЛП), представляющие собой терапевтическую лекарственную композицию в состав которых входят комбинации лекарственных веществ: ОВ + «Левомеколь» в соотношении 1 : 1 были успешно применены при местном лечении гнойных ран различного генеза [1; 107].

Бактериологическое исследование было проведено у 48 пациентов, оперированных по двум методикам. Возраст больных составил 17–29 лет. Мужчин было 39 человек, женщин 9 человек. Все больные поступали по экстренным показаниям через 3–5 суток от начала заболевания.

В основной группе (29 человек, мужчин – 24. женщин – 5), после пункции эвакуировался гной, в ½ от объема удаленного гноя, в патологическую полость вводили ОЛП, создаваемый «ex tempore»: мазь «Левомеколь» при T^{o} + 37 ^{o}C в соотношении 1 : 1 смешивалась с продуктом «OxyAnergy», а в группе сравнения (19 пациентов) на первом этапе лечения вводили «левомеколь» в ½ от объема удаленного гноя.

На следующий день, под общим обезболиванием, осуществлялась

повторная пункция абсцесса. В 1 мл эвакуированного экссудата определялось КОЕ.

Бактериологическими исследованиями определялась видовая принадлежность этиологического фактора, чувствительность их к антибиотикам, содержание колониеобразующих единиц (КОЕ) микробов в 1 мл гноя и в отделяемом экссудате на 1-е, 2-е и 3-и сутки после операции, исследованием дистального отдела вакуум-дренажа при его удалении.

В результате усовершенствованного комплексного подхода лечения в исследуемой группе после операции к исходу двух суток нормализовалось общее самочувствие, ликвидировались местные и общие симптомы гнойной инфекции. Вакуум-дренаж на 1,5±0,3 дня быстрее удалялся. Швы снимались на 6-7-е сутки, в группе сравнения на 7-8-е сутки после операции, из числа которых у 4 освобождались серомы.

Результаты лабораторных исследований коррелировали с клиническими данными.

В основной группе (29) у 11 (72,4%) больных высевались грамотрицательные микроорганизмы, представленные в виде моноинфекции: St. Aureus – 6 (20,7%), Esh.coli – 5 (17,2%), 18 (62,1%) mixt-микрофлора, представленная в сочетании Esh.coli + St. Aureus или Pr. vulgaris + St. Aureus.

В обеих группах больных КОЕ в 1 мл экссудата, удаленного в день поступления, превышал $1\times10^{6-7}$, в день операции: в основной группе $<1\times10^{4-5}$, к исходу 1 суток в экссудате из дренажа КОЕ составлял $< 1\times10^{2-3}$, двух суток $< 1\times10^{1-2}$, трех суток отделяемого не было, а в 23 случаях высева микробов с участков дренажа, находившегося в ране, получено не было.

В группе сравнения в послеоперационном периоде результаты определения КОЕ соответственно превышали на 1-2 порядка таковые основной группы, а рост флоры из дренажей в послеоперационном периоде получен в 12 случаях.

Таким образом, применение ОЛП для санации полости абсцесса улучшает качество предоперационной подготовки к проведению радикальной операции –

иссечению копчикового хода вместе абсцессом, что оптимизирует алгоритм двухэтапного лечения ЭКХ на стадии абсцедирования.

4.2. Клинико-лабораторная характеристика регенерации послеоперационных ран крестцово-копчиковой области при проведении региональной лимфатической и NO-терапии

Лечение ЭКХ на стадии абсцедирования осуществляется «по принципам активной хирургической тактике ведения больных с гнойными очагами, при которой первостепенная роль отводится хирургической санации гнойного очага, способам, улучшающих качество её, послеоперационному медикаментозному общему, местному ведению ран и физиотерапии» [43; 91].

Клиническая эффективность лечения первичной гнойной раны, образовавшейся после ХО гнойного очага во многом зависит от применения того или иного препарата/мази для местного лечения раны и противомикробной лекарственной терапии, позволяющих локализовать гнойный процесс в пределах поврежденных тканей, и блокировать распространение инфекции по кровеносным и лимфатическим сосудам [152].

С целью выявления особенностей регенерации послеоперационной раны, образовавшимися после иссечения ЭКХ на стадии абсцедирования, были проведены исследования объективных количественных показателей, составляющих течения заживления раны в двух группах больных: основная (исследуемая) и группу сравнения. Выделение групп осуществлялось в зависимости от тяжести проявления гнойной инфекции, проводимого алгоритма комплексного послеоперационного лечения ран пилоидальной области (Рисунок 15).

«Степень тяжести проявления гнойного процесса в пилоидальной области определялась с учетом следующих критериев и их бальной оценки, для тяжести течения гнойного раневого процесса у больных с первичными и вторичными

гнойными ранами» [1]:

1. Общие критерии.

А. Гипертермия:

– субфебрильная температура (до 38 ºС) – 1 балл;

– фибрильная температура (от 38 ºС до 39 ºС) – 2 балла;

– пиретическая температура (от 39 ºС и выше) – 3 балла.

Б. «Лейкоцитоз:

– до 10000 в 1 мм³ – 1 балл;

– от 10000 до 12000 в 1 мм³ – 2 балла;

– свыше 12000 или менее 4000 в 1 мм³ – 3 балла.

В. Лейкоцитарный индекс интоксикации:

– ЛИИ от 1,1 до 2;

– ЛИИ от 2,1 до 3,0

– ЛИИ свыше 3,0» [1].

2. Местные критерии (объем полости пилоидального абсцесса):

– объем до 20 мл – 1 балл;

– объем 20–50 мл – 2 балла

– объем свыше 50 мл – 3 балла.

По результатам подсчета баллов в обеих группах были выделено 3 степени проявления гнойно-воспалительного процесса в крестцово-копчиковой области:

I степень – легкое течение – от 1 до 5 баллов;

II степень – среднетяжелое–от 5 до 10 баллов;

III степень – тяжелое – свыше 10 баллов.

Средний возраст пациентов в основной группе составил 24,5±2,2, в группе сравнения – 23,3±2,1 года.

По срокам поступления в стационар больные распределились следующим образом: 23 пациента (13,45%), поступило впервые 3 суток от начала заболевания, от 3 до 5 суток поступило 74 пациента, что составило (43,3%) от всех

исследуемых, 42 пациента (24,55%) поступили в сроки свыше 5 дней от начала заболевания.

Среднестатистические сроки давности заболевания 4,8±0,8 в исследуемой группе, в группе сравнения эта цифра составляла 4,6±0,7, что говорит о сопоставимости этих групп сравнения.

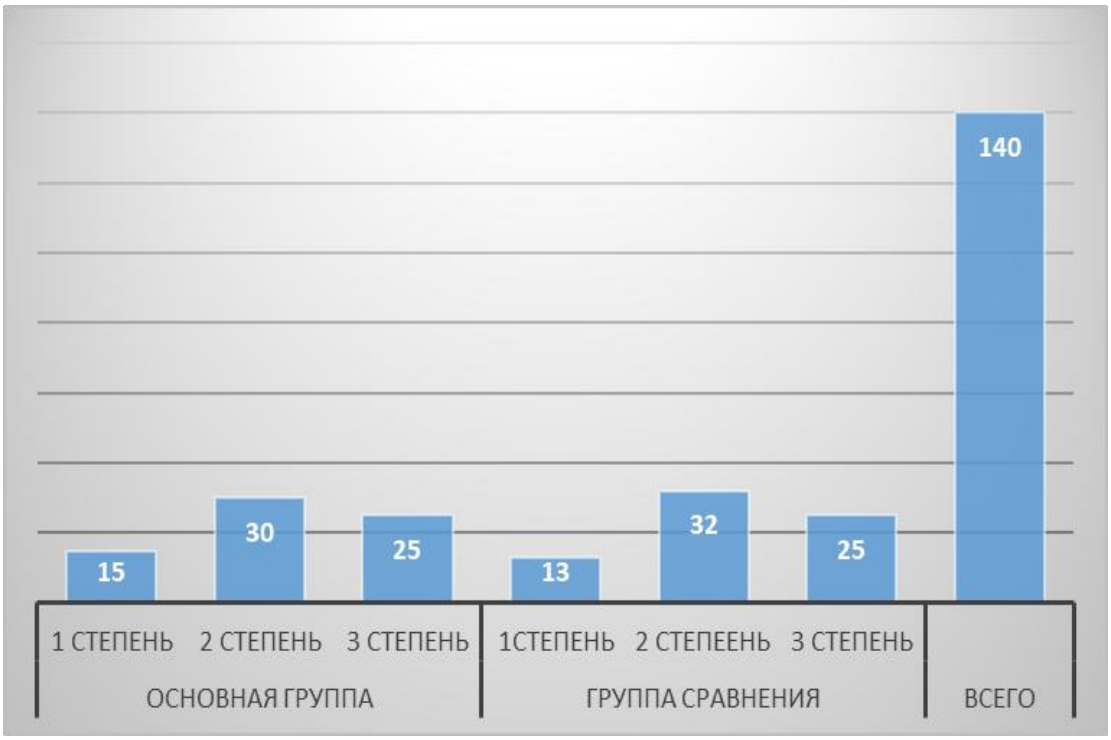

Рисунок 15 – Распределение больных с ЭКХ на стадии абсцедирования в зависимости от степени тяжести гнойно-воспалительного процесса

Клинически заболевание у пациентов проявлялась как общими, так и местными симптомами. К местным симптомам относилось боль, которая имела разную интенсивность и зависела от срока заболевания, распространенности гнойно-воспалительного процесса.

К общим симптомам относилось гипертермия, которая варьировала в зависимости от 37,1 ^{o}C до 41 ^{o}C, также к общим симптомам отнесено слабость, повышенная утомляемость, недомогание, потеря аппетита.

При лабораторных исследованиях, как правило,«показатели лейкоцитов в крови составляло от $9{,}4\times10^{9}$/л до $21{,}7\times10^{9}$/л ($9{,}9\pm2{,}6\times10^{9}$/л). Показатели СОЭ от 19 до 38 мм/час (28±6).

«Помимо этих показателей мы в большей степени обращали внимание на С-реактивный белок (С-рб) и лейкоцитарный индекс интоксикации (ЛИИ) как показатели наиболее объективной оценки лабораторных маркеров воспаления» [1]. Средний уровень С-рб составил 14,6±2,1 мг/л. Средний уровень показателей ЛИИ был в пределах 6,6±0,5 у.е.

Оперативное вмешательство производилась под внутривенным наркозом. Показатель КОЕ в экссудате, удаленным перед маркировкой абсцесса ЭКХ составлял > $1\times10^{4-5}$ в 1 мл, наиболее высокий показатель при этом констатирован у больных со II-III степенью тяжести проявления гнойной раневой инфекции и наличии микробной ассоциации.

Нормализация температура тела и общего состояния у больных с различной степенью выраженности гнойного процесса в пилоидальной области зависели от способа введения антибиотика и иммуномодулятора.

В исследуемой группе отмечалась нормализация температуры тела на 2-3-е сутки (2,8±0,2), на 4-5-е сутки в группе сравнения (3,6±0,2).

В послеоперационном периоде у пациентов основной группы отмечалась меньшая интенсивность болевых ощущений в области послеоперационной раны по VAS на 1-2-е сутки в основной группе – 3,6±0,4 и в контрольной группе – 4,6±0,3; на 3-4-е сутки – 2,1±0,2 и 4,1±0,2 соответственно; на день выписки – 0,9±0,2 и 1,8±0,2. Полученные данные при использовании ВАШ (Рисунок 16).

Различия при оценке интенсивности боли по ВАШ между всеми группами оказались статистически достоверны ($p < 0,05$).

Средняя шкала в баллах уровня боли по визуально-аналоговой шкале интенсивности боли (ВАШ).

Лабораторные показатели, такие как количество лейкоцитов периферической крови, ЛИИ в группах исследования имели различия

У всех больных в день поступления количество лейкоцитов в общем анализе крови в среднем составило 11,1±0,5 и 10,5±0,4 тыс. в 1 мм³. В этих показателях статистической разницы не отмечено ($p > 0,05$), что свидетельствует

об однородности исследуемых групп.

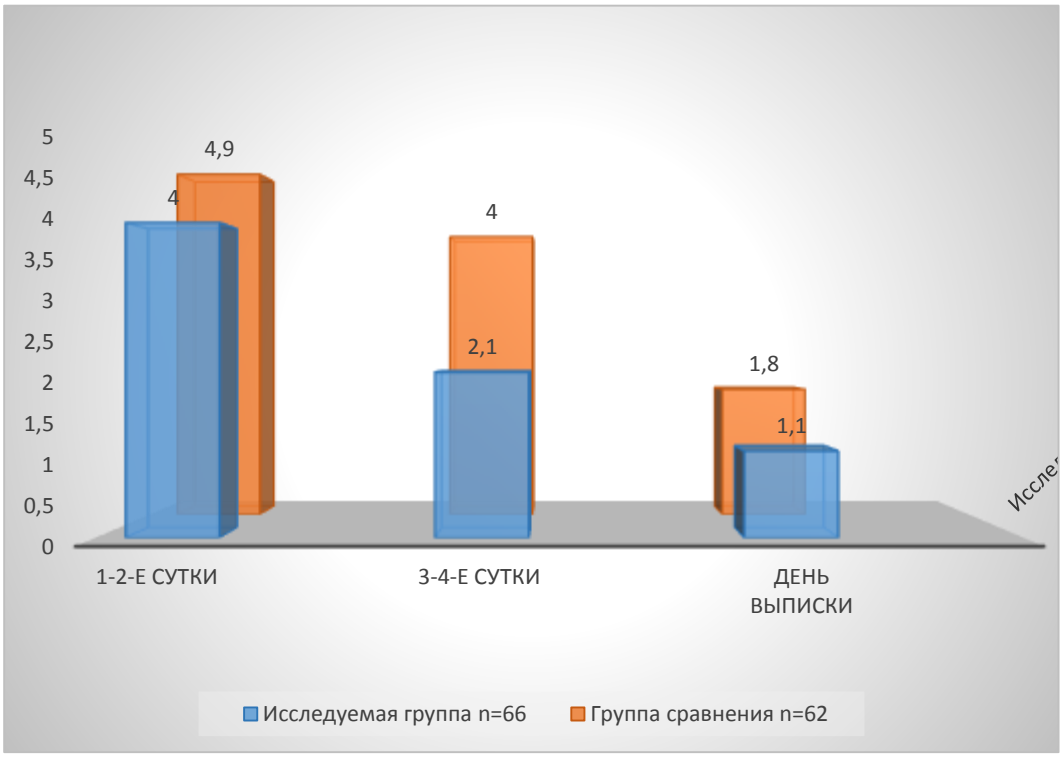

Рисунок 16 – Оценка боли по визуально аналоговой шкале интенсивности боли (ВАШИБ)

Количество лейкоцитов периферической крови через день после операции в исследуемой группе в среднем составили 8,0±0,3 тыс. в 1 мм³, в группе сравнения 9,9±0,5 тыс. в 1 мм³. Данные различия статистически различимы ($p < 0,01$).

На 3-и сутки после операции количество лейкоцитов крови в основной группе в среднем составило 7,2±0,4; сравнения - 8,7±0,3 тыс. в 1 мм³ ($p < 0,01$).

Таким образом, на 3-е сутки в исследуемой группе происходило достоверно более быстрое снижение количества лейкоцитов крови до нормальных значений. Только на 3-5 сутки количество лейкоцитов крови в пределах нормальных величин отмечено в группе сравнения (4,4±0,3). Следовательно, нормализация количества лейкоцитов крови наступала быстрее в исследуемой группе, что свидетельствует о более эффективном противовоспалительном действии внедренного алгоритма послеоперационного лечения раны с применением регионарной лимфатической терапии и потока ЭОА.

Через сутки после операции ЛИИ во всех группах исследования были выше

нормальных значений. Статистической разницы в данных показателях не отмечено (p > 0,05). На 3-е сутки в исследуемой группе отмечено снижение ЛИИ, и они в среднем составили 2,4±0,2, а в группе сравнения ЛИИ оставались на более высоких цифрах и в среднем составляли 3,6±0,2.

Наиболее быстрое снижение ЛИИ отмечено в исследуемой группе. На 5-е сутки отмечено снижение ЛИИ во всех группах больных. Однако к нормальным значениям эти показатели приходили у больных основной группы.

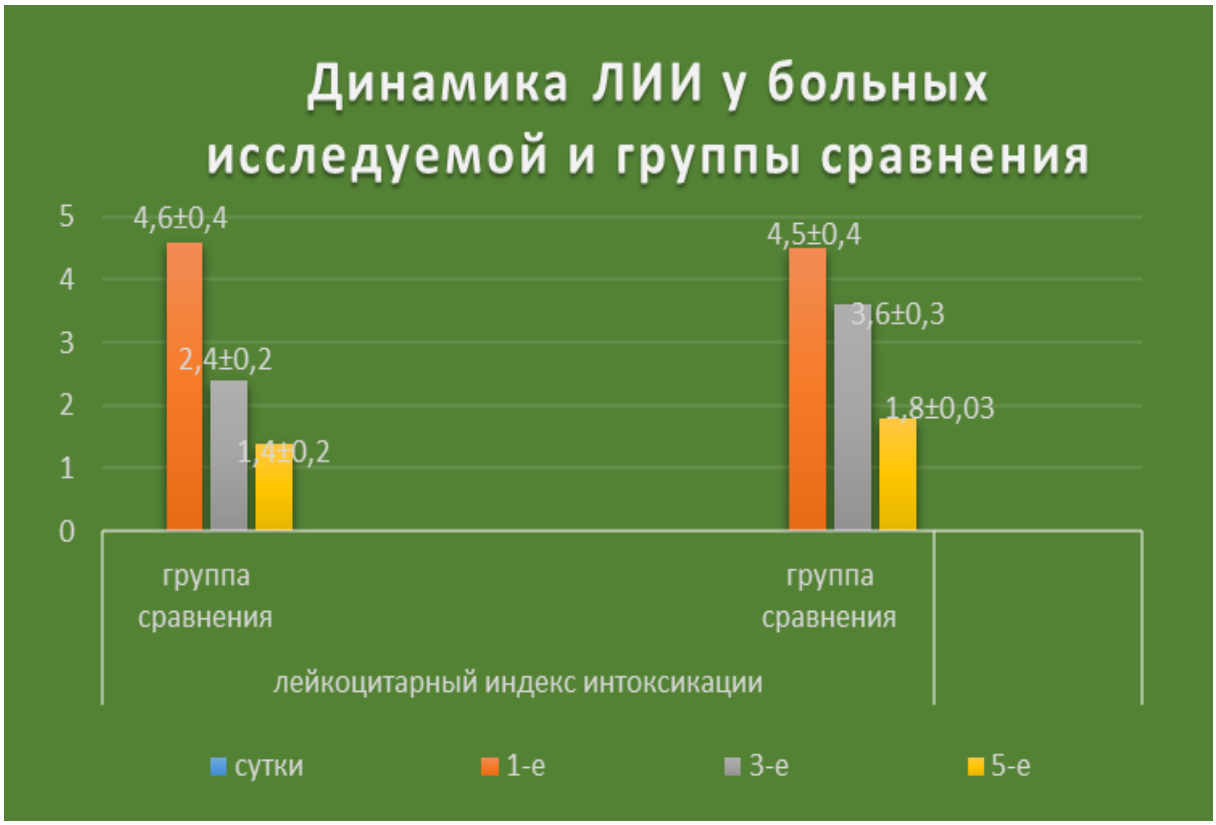

Примечание – * – p < 0,05 по сравнению с началом лечения; ** – p < 0,01 по сравнению с началом лечения

Рисунок 17 – Динамика ЛИИ у больных исследуемой и группы сравнения

При первом этапе отсроченного лечения ЭКХ на стадии абсцедирования было выявлено 399 штаммов микробов, которые принадлежали к 5 видам микроорганизмов (Рисунок 18). В 71 случаев (50,7%) случаев высевался золотистый стафилококк в ассоциации с грамнегативной микрофлорой, в 7 случаях роста флоры не было. Отмечается высокая антибиотикорезистентность микробов к антибиотикам I-II генерации и достаточно высокая чувствительность

её к препаратам III-IV поколения, карбопинемам и фторхинолонам (Рисунок 19)

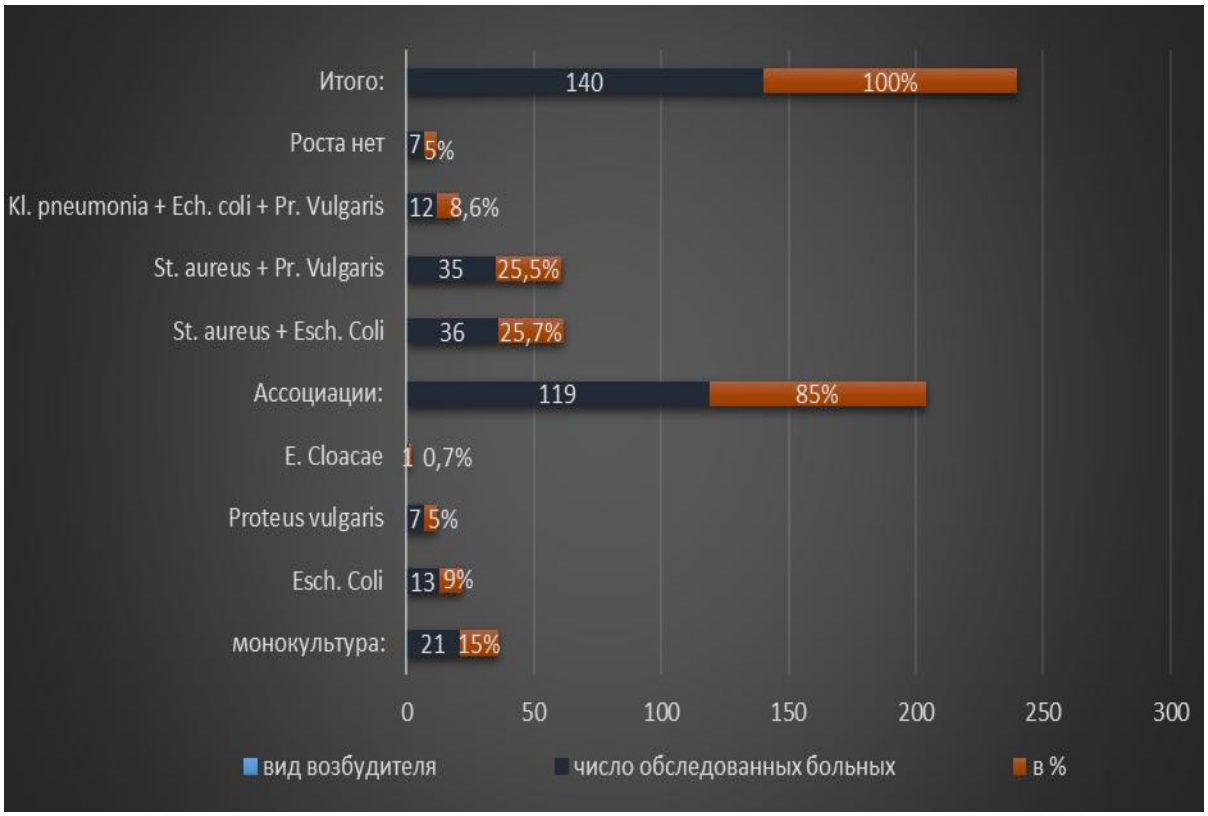

Рисунок 18 – Состав микрофлоры, выделенной у больных обеих групп

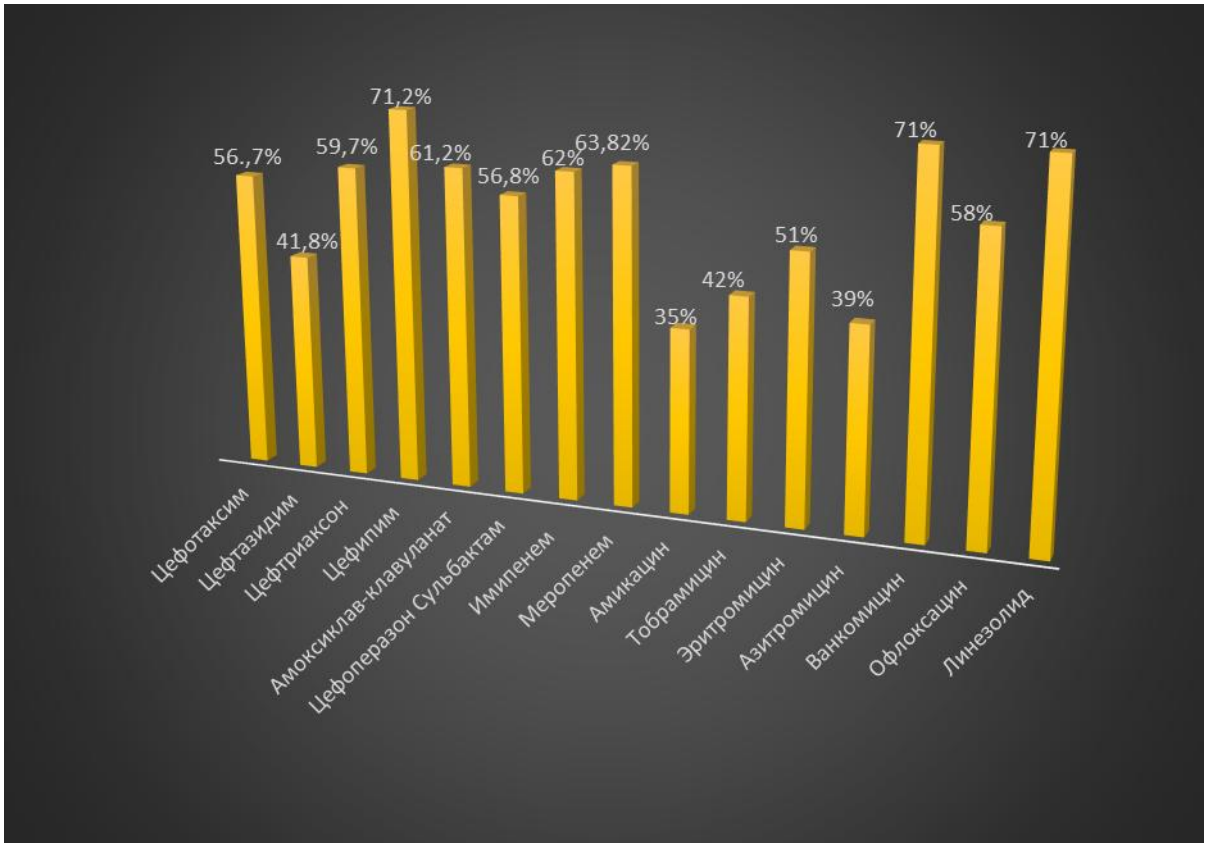

Рисунок 19 – Чувствительность золотистого стафилококка к 15 антибиотикам (%%)

В исследуемой группе больных к исходу 3 суток воспалительные явления купировались, отделяемое по дренажам практически не было, последние удалялись. Показатели клинической эффективности лечения приведены в Таблице 4.

В день после операции pH раневого экссудата были идентичными во всех группах и составляли в среднем 5,2±0,4 (p > 0,05). Смещение pH в щелочную сторону наступало более в ранние сроки в основной группе больных, и они коррелировали с аналогичными, полученных при удалении вакуум-дренажа.

Таблица 4 – Показатели клинической эффективности программ лечения больных ЭКХ на стадии абсцедирования

Группы больных	*Средние сроки (сутки)*				
	Удаления вакуум-дренажа	КОЕ $<10^{2-3}$	С-рб < 5 мг/л	pH >7,0	Стационарное лечение (койко-день)
Основная группа	3,5±0,3	3-4	4,5±0,3	3,5±0,3	6,6±1,4
Группа сравнения	4,2±0,3	4-5	6,5±0,2	4,2±0,3	9,8±1,4

Примечание – * – p < 0,05 по сравнению с началом лечения

Таким образом, на основании проведенного исследования было выявлено, что применение антибактериальных mixt-препаратов на основе воды содержащей кластерный кислород при предоперационной подготовке можно рассматривать как метод местного антибактериального предоперационного воздействия на этиологический фактор.

В сочетании с применением потока экзогенного оксида азота и региональной лимфатической терапии в комплексном лечении ЭКХ почти в два раза сокращает сроки нормализации общего состояние больных, сравнительно быстрее удается купировать местные признаки раневой инфекции и уменьшить на 2-3 порядка КОЭ в раневом экссудате.

Применение разработанного алгоритма комплексного лечения ЭКХ на стадии абсцедирования при первом этапе применение «Левомеколь» +

«OxyEnergy» повышает качество предоперационной подготовки.

При втором этапе радикального лечения, после иссечения оболочек гнойника с копчиковыми ходами, производится обработка стенок раны, дна ее потоком ЭОА, вырабатываемого аппаратом «Плазон» с расстояния 15 см от сопла с 5-и минутной экспозицией. После ушивания раны по Донати и дренирования по Редону выполнение РЛТ с 48 часовой периодичностью и ежедневной обработкой раны и прилегающих к ней тканям потоком ЭОА в режиме работы «стимулятор» благотворно влияют на течение послеоперационного периода. Все это способствуют заживлению ран пилоидальной области первичным натяжением с образованием нежного, оформленного рубца.

В качестве клинического примера приводится следующее наблюдение (Рисунок 20).

Рисунок 20 – Б-я Т., 18. Вид раны после иссечения абсцесса ЭКХ, ушивания по Донати, дренирования по Редону

На 7-е сутки швы сняты. Больная выписана домой. Приступила к учебе в колледже. Больная осмотрена через 1 месяц. В межягодичной складке имеется

оформленный рубец линейной формы (Рисунок 22). Качество жизни не страдает.

Рисунок 21 – Б-я Т., 18. Вид раны после иссечения абсцесса ЭКХ, ушивания по Донати, дренирования по Редону. Проводится региональная лимфатическая терапия

Рисунок 22 – Б-я Т., 18. В области межягодичной складке виден оформленный рубец линейной формы

В основной группе больных в раннем послеоперационном периоде у трех человек (4,3%) после удаления вакуум-дренажа в течение 1-2 суток отмечалось истечение серозной жидкости. Раны зажили первичным натяжением.

У одного больного (1,4%) нагноение раны. У данного пациента был впервые выявленный сахарный диабет. Сняты швы, края раны разведены. Дальнейшее ведение раны осуществлялось открытым методом с проведением коррекции глюкозы крови назначением инсулина.

У одного больного через 5 месяцев возник рецидив (1,4%), причиной которого явилась техническая погрешность: не полностью был иссечен ЭКХ. После повторной операции по разработанной методике наступило стойкое излечение.

В группе сравнения осложнения и рецидив заболевания отмечены у 7 больных (10%).

4.3. Динамика фагоцитарной активности крови и профиля цитокинов при применении региональной лимфатической и NO-терапии при лечении эпителиального копчикового хода на стадии абсцедирования

Микробно-индуцированное угнетение иммунной системы у больных с гнойно-воспалительными поражениями, рассматривается как фактор определяющий течение заболевания, в том числе и влияющий на заживление ран различного генеза. Изучением иммунологических показателей в совокупности с клиническими данными позволяют выявлять особенности течения гнойного процесса и проводить не только патогенетическую терапию, но и оценивать ее эффективность [16; 118].

Степень выраженности вторичного иммунодефицита определяется агрессивным характером проявления хирургической инфекции. Нормализация показателей ФАК, уровня содержания интерлейкинов будут напрямую зависеть

от составляющих и их эффективности комплексного лечения ран в послеоперационном периоде [1; 19; 109].

Многочисленными исследованиями показано, что насыщение лимфатического русла антибиотиками и иммуномодулирующими препаратами способствует более ранней нормализации иммунного статуса у больных с гнойной инфекцией [140; 142].

Однако среди публикаций отсутствуют данные исследования некоторых иммунологических показателей при направленной антибактериальной терапии, включающей региональное лимфотропное введение антибиотика и иммунномодулятора в сочетании с NO-терапией при отсроченном двухэтапном хирургическом лечении ЭКХ на стадии абсцедирования.

Результаты динамического исследования про- и противовоспалительных цитокинов основной и группы сравнения представлены на Рисунках 23, 24.

Референтные значения интерлейкинов получены от 30 практически здоровых лиц-доноров крови: у 22 мужчин в возрасте от 20 до 23 лет и 8 женщин аналогичного возраста.

Концентрация про- и противовоспалительных цитокинов, исследуемых в день поступления в обеих группах больных значимо не отличались ($p < 0,05$).

Противовоспалительные цитокины (IL-4, IL-10), через 24 часа после операции, в обеих группах больных были выше референтных показателей (РП).

Сравнительно быстрое снижение их концентраций в обеих группах больных свидетельствовало о том, что у них течение раневого процесса протекало в адаптационных рамках воспалительной реакции по типу «заживления ран первичным натяжением». На 5-е сутки от начала лечения показатели IL-4 и IL-10 не превышали референтные показатели.

Положительная динамика отмечались в уменьшении уровня содержания провоспалительных цитокинов (IL-1β, IL-6, IL-8, TNF-α) и особенно в основной группе больных ($p < 0,05$): к исходу 3 суток от начала лечения их концентрация не отличалась от референтных показателей.

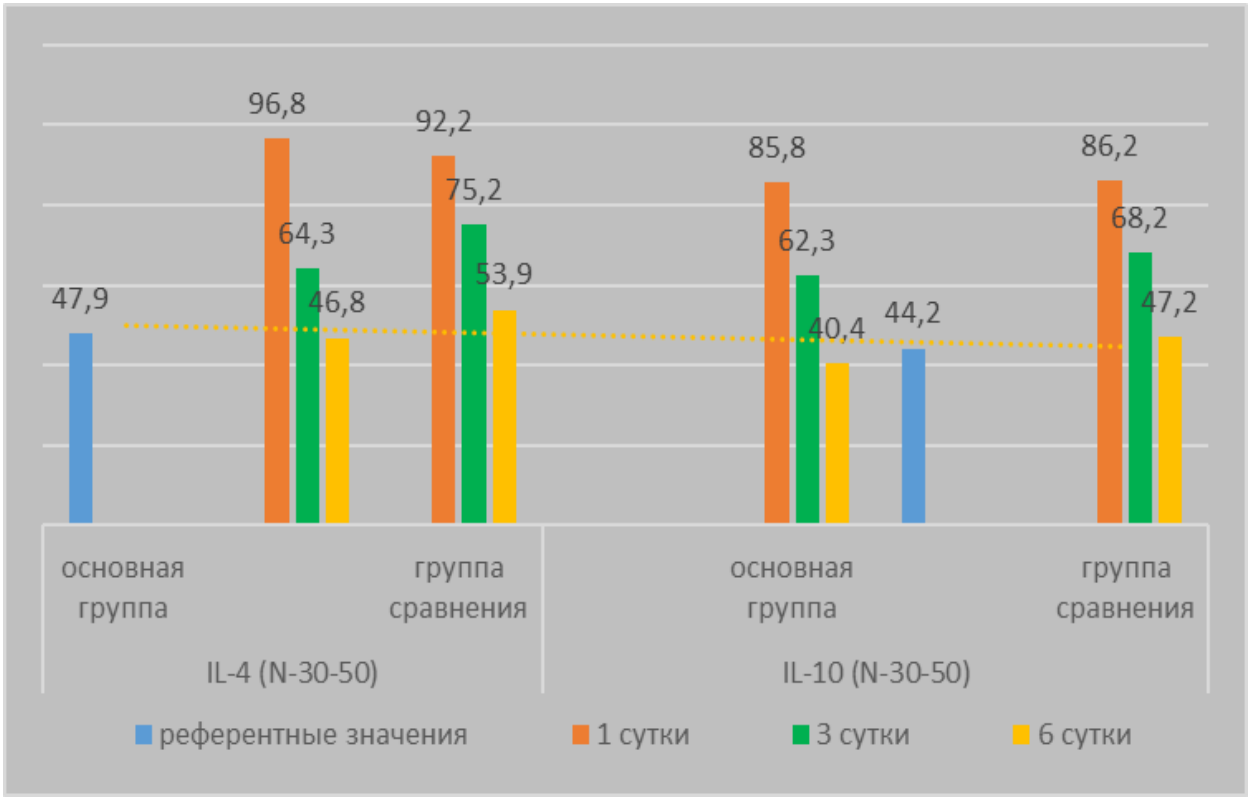

Рисунок 23 – Динамика показателей противовоспалительных цитокинов IL-4 и IL-10 у больных с ЭКХ на стадии абсцедирования в зависимости от способов лечения

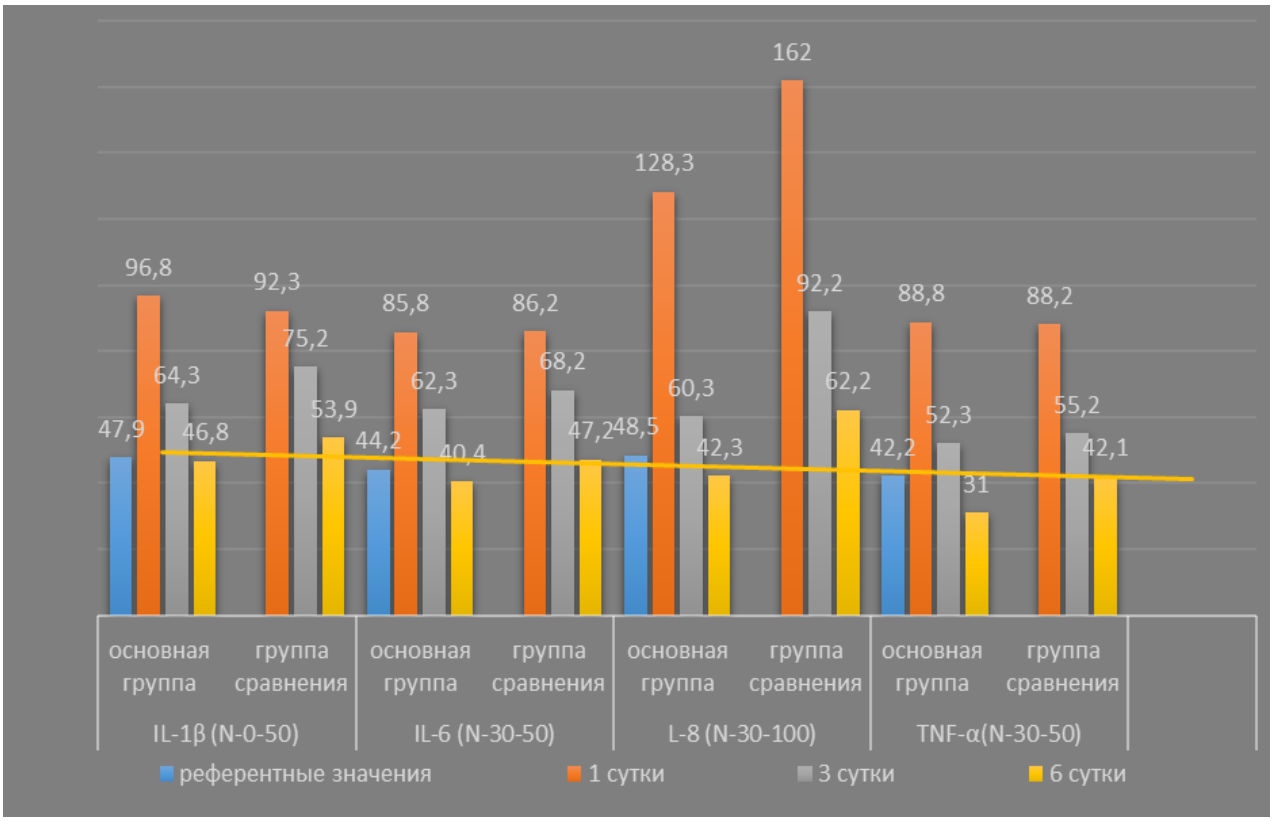

Рисунок 24 – Динамика показателей противовоспалительных цитокинов IL-1β, IL-6, IL-8, TNF-α у больных с ЭКХ на стадии абсцедирования в зависимости от

способов лечения

В группе сравнения уменьшение концентрации цитокинов характеризовалось более медленной динамикой: к исходу 5 суток от начала лечения показатели IL-1β, IL-6, IL-8, TNF-α превышали таковые основной группы.

При исследовании ФАК было выявлено, что ПФ, ФЧ и КАФ через 24 часа после начала лечения во всех группах больных были значительно ниже РП. В основной группе в среднем составили 54±1,3%, 2,5±0,1, 0,9±0,08×10^9/л, в группе сравнения - 52±2,2%, 3,5±0,18, 1,1±0,1×10^9/л в соответственно (Рисунок 25).

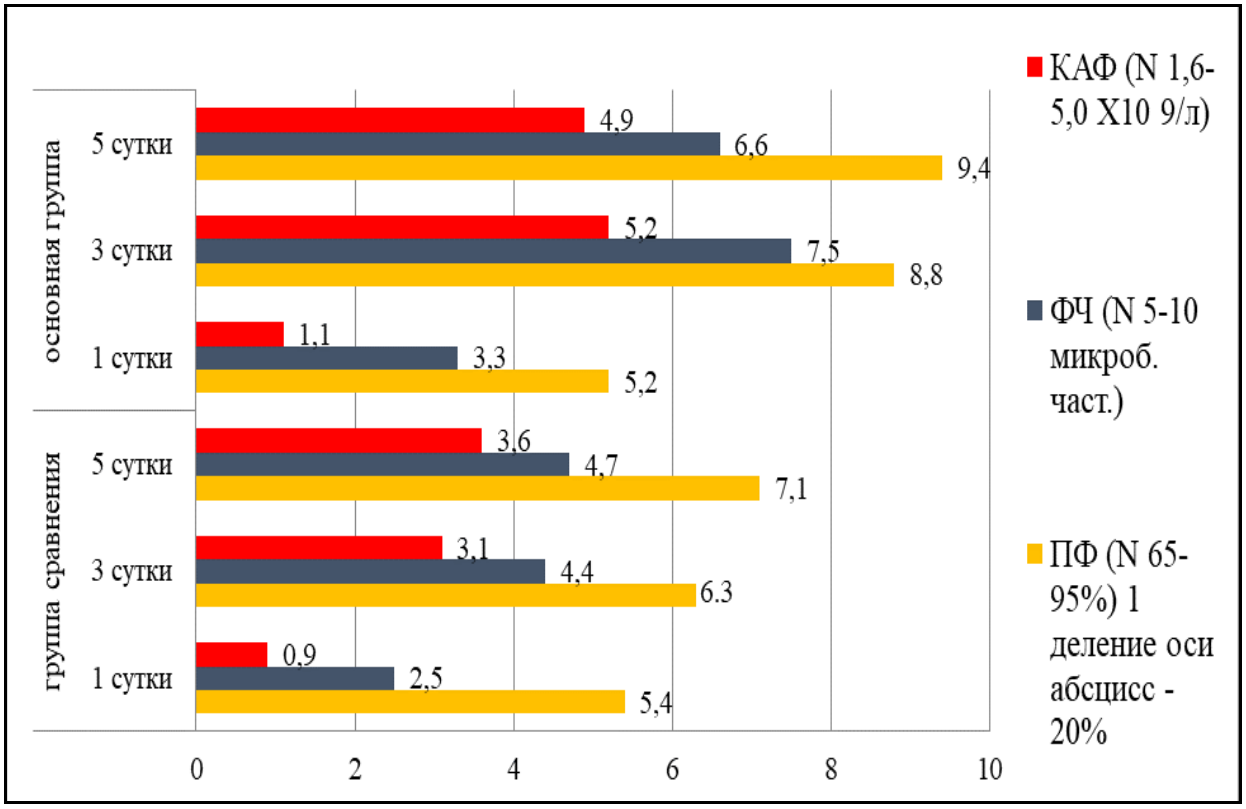

Рисунок 25 – Диаграмма ФАК в группах сравнения (M±m)

На 3-е сутки лечения, в основной группе отмечено увеличение этих показателей. Так ФЧ составило соответственно 3,1±0,28% и 5,2±0,48% ($p < 0,01$).

Показатели КАФ были сравнительно выше в основной, чем в группе сравнения: соответственно 2,51±0,13×10^9/л и 2,96±0,32×10^9/л ($p < 0,05$).

ПФ в основной группе оказался выше на 25%, чем в группе сравнения 77,14±9,8% и 50,4±3,8% соответственно.

Показатели КАФ и ФЧ нормализовались на 5-е сутки лечения, в то же время в группе сравнения оставались ниже РП.

ПФ на 5-е сутки лечения нормализовался во всех группах исследования.

Послеоперационных осложнений не отмечено в обеих группах. Средний койко-день в группе сравнения составил 11,2±1,1, а в основной группе 7,8±0,6 койко-дня.

В результате проведенного исследования выявлено, что предложенный способ двухэтапного лечения эпителиально-копчикового хода в стадии абсцедирования в сочетании с РЛТ и ЭОА, является оптимальным в сравнении с традиционным-одномоментным. Помимо клинических данных это подтверждается полученными иммунологическими данными. «Цитокиновый дисбаланс» вызванный гнойно-воспалительным процессом в группе исследования купировался на 3–5-е сутки. Применение РЛТ и ЭОА в сравнительно более ранние сроки (на 3-е сутки) стимулирует фагоцитарную активность крови, что благоприятно влияет на течение раневого процесса.

РЛТ в сочетании с воздействием потоком ЭОА на послеоперационную рану оптимизируют составляющие раневого процесса, что ведет к сравнительно быстрой ликвидации гипоксии тканей ран и связанных с ней продукции свободных радикалов. Все это способствует нормализации содержания про- и противовоспалительных цитокинов и показателей фагоцитарной активности крови. Данное сочетание может рассматриваться как альтернатива системной антибактериальной терапии и позволяет достичь качественной результативности лечения.

В качестве клинического примера, подтверждающего вышесказанное, приводится следующее наблюдение:

Клиническое наблюдение

Б-й Х., 24 лет поступил 05.12.2015 через 14 дней от начала заболевания с

диагнозом: «Эпителиально-копчиковый ход на стадии абсцедирования». При поступлении предъявляет жалобы на наличие резко болезненного образования в межягодичной складке. Состояние средней тяжести, обусловлено наличием гнойника. В течение последнего года дважды в условиях стационара районного ЛПУ вскрывался абсцесс, причиной которого был ЭКХ. При поступлении произведена пункция гнойника. Эвакуировано 30 мл грязно-серого цвета гноя (Рис. IV.3.2). Не извлекая иглы, полость гнойника отмыта 0,05% раствором новокаином до «чистых вод», далее в полость гнойника введено 15 мл ОЛП. При бактериологическом исследовании содержимого абсцесса роста флоры не получено (бак. исследование № 136). Обследован:

Анализ крови: Нв – 128 г/л, Эр. – $3{,}65\times10^{12}$/л, Le – $15{,}1\times10^{9}$/л; с .– 82, лимф – 11, мон. – 2, СОЭ – 27 мм/час. ЛИИ – 6,2, С-рб – 15,5 мг/л. Общ. бел. – 67,8 г/л. Общ. ан. мочи: цвет – насыщенно соломенная, относительная плотность – 1018, р-я – 6,5, белок – 0,09 г/л, Le – 1-2-1 в п/зр., Эр. – abs. Фагоцитарная активность крови**:** ПФ – 54,6%; ФЧ – 4,2%; КАФ – 3,9 тыс. в 1 мм³» ЦИК – 130 усл. ед. Профиль цитокинов: TNF-α -1β – 152 пг/мл, IL-6 – 260 пг/мл, IL-8 – 341 пг/мл, TNF-α – 344 пг/мл, IL– 4- 63, пг/мл.

Проведена стандартная предоперационная подготовка для проведения внутривенного наркоза.

06.12.2015 под внутривенным наркозом произведена маркировка патологического очага 0,5%-м раствором бриллиантового зеленого + 3%-м раствор перекиси водорода в сочетании 1 : 1. Окаймляющим разрезом длиной до 10 см в межягодичной складке единым блоком иссечен эпителиальный копчиковый ход с пиогенной оболочкой в пределах здоровых тканей и обработка экзогенным оксидом азота (Рисунок 27).

Рисунок 26 – Б-й Х., 24 года. Эвакуация, гноя из абсцесса ЭКХ. В межягодичной складке имеется грубый рубец

Рисунок 27 – Б-й Х., 24 года. Вид операционной раны после радикального вмешательства – иссечения ЭКХ со стенками абсцесса в пределах здоровых тканей и обработка экзогенным оксидом азота

Рисунок 28 – Б-й Х., 24 года. Рана ушита по Донати и дренирована по Редону. 3-е сутки после операции. Дренаж не функционирует. Перед его удалением проводится РЛТ

В послеоперационном периоде ежедневно паравульнарные ткани в течение 5 минут с расстояния 25 см от сопла обрабатывались потоком экзогенного оксида азота, вырабатываемого аппаратом «Плазон». Всего проведено 4 процедуры. На 3-и и 5-е сутки от начала лечения лимфотропно в 4 точках отступа от краев операционной раны на 1 см вводились цифтриаксон 1,0 г, разведенный в 4 мл 0,5%-м растворе лидокаина в сочетании с 32 ЕД лидазы и лимфотропным введением иммунофана.

Самочувствие больного, температура тела нормализовались к исходу 2 суток после операции. Вакуум-дренаж перестал функционировать к началу трех суток после операции, был удален. Бактериологическое исследование дистального участка дренажа роста не получено. Рана заживает первичным натяжением. На 7-е сутки сняты швы (Рисунок 29), выписан на амбулаторное долечивание. К этому времени нормализовались лабораторные и биохимические показатели крови, уровень содержания КАФ, ПФ, ФЧ, про- и противовоспалительных цитокинов.

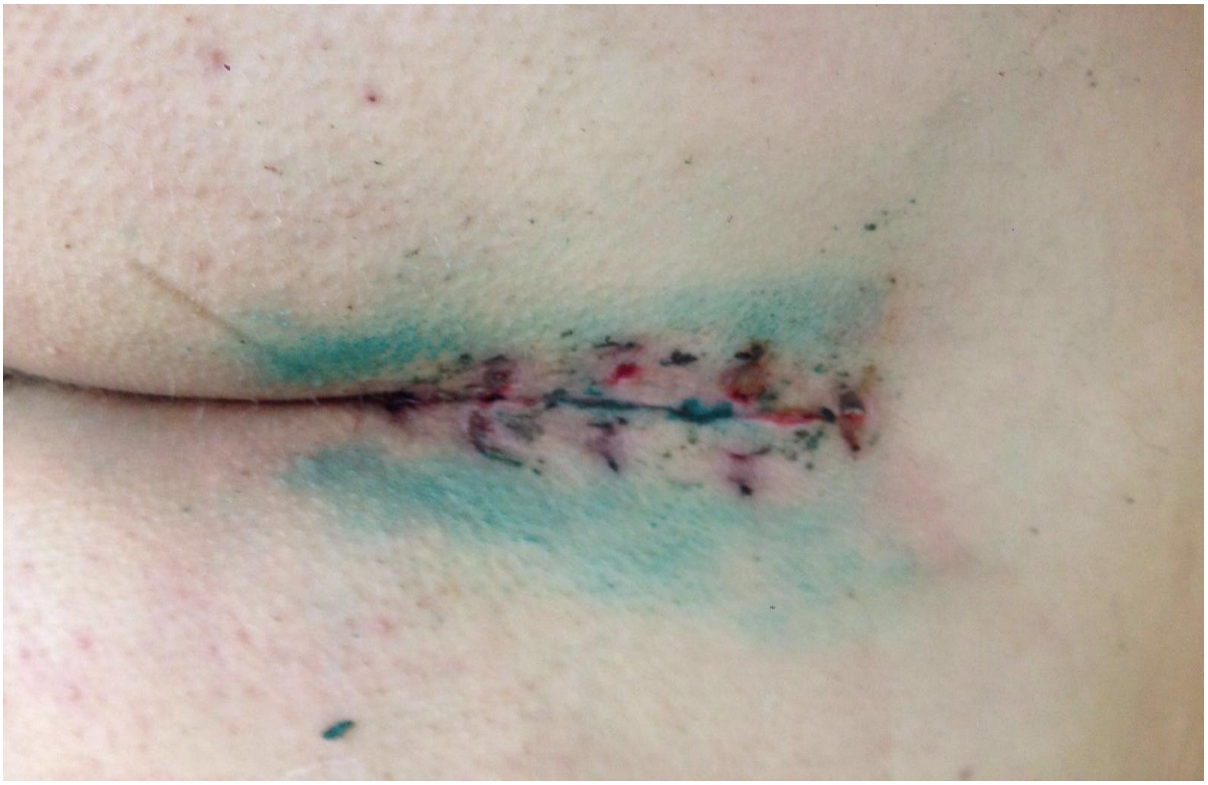

Рисунок 29 – Б-й Х., 24 года. Рана зажила первичным натяжением. Вид раны на день выписки

4.4. Динамика микролимфоциркуляции при отсроченном радикальном оперативном лечении эпителиального копчикового хода на стадии абсцедирования и проведения региональной лимфатической и NO-терапии

Лимфатическая система выполняет ряд жизненно важных функций в организме человека. Посредством лимфотока осуществляется возврат воды, протеинов и других макромолекул кровь различного происхождения, антигенов из жидких сред тела. «Лимфатическая система участвует в метаболизме и очищении матрикс, транспорте жирных кислот и других питательных веществ, поступающих в лимфатические капилляры кишечника» [18; 19; 68; 234].

«Величины скорости в лимфатических капиллярах различны в зависимости от области их расположения и положения тела. На нижних конечностях скорость в лимфатических капиллярах составила 10 мкм/с» [182].

«Давление в лимфатических капиллярах зависит от положения тела: так в положении лежа давление в коже стопы составляет в среднем 3,9±4,2мм рт. ст.,

сидя 9,9±3мм рт. ст.» [181], «а частота колебаний давления соответственно 2±1 2,9±1,9 в 1 минуту» [182].

Благодаря созданию блока приборов серии ЛАКК (НПП «Лазма» Россия), в частности «ЛАЗМА МЦ», при помощи которого стало возможным проводить лазерную допплеровскую флоуметрию и исследовать микролимфоциркуляторное русло кожи человека. Имеются научные данные о состоянии микроциркуляторного русла и лимфотока пальцев кисти в норме и при воспалении [91].

Сведений об лазерной допплеровской флоуметрии при применении региональной лимфотропной антибиотико-, иммуно- и NO- терапии при комплексном лечении абсцессов при ЭКХ не выявлено.

Микрокровоток и лимфоток изучали у 15 больных, леченных с применением лимфотропного регионального введения цефтриаксона 1,0, разведенного в 4 мл 0,5%-го раствора лидокаина + 32 ед. лидазы и лимфотропного введения имунофана с последующим применением потока ЭОА, вырабатываемого аппаратом «Плазон» в режиме работы «стимулятор», с расстояния 25 см от сопла и 11 пациентов (группа сравнения), леченых традиционным введением аналогичных препаратов и проведением УВЧ-терапии.

Установка датчика съема информации проводилась в 1 см от верхнего угла, справа и слева от послеоперационной раны в средней части ее в различные сроки: после операции, через 1-и, 3-и и 5-6-е сутки после операции Снятие информации осуществляли в положении лежа, при комнатной температуре 25 ^{o}C (Рисунок 30).

Референтные значения были получены у 9 здоровых лиц мужского пола в возрасте от 20 до 22 лет.

Изучались: M – средний поток в микроциркуляторном русле; σ – показатель, влияющий на постоянство частиц в лимфатическом русле; Kv – коэффициент рассеивания эритроцитов в зондированном объеме тканей.

В группе сравнения показатели M, σ, Kv до операции практически не отличались от таковых ($p < 0,05$) основной группы и на 3-и сутки

послеоперационного лечения только приближались к результатам, полученных в основной группе на 6-е сутки лечения.

Рисунок 30 – Установка датчика в 1 см от верхнего угла, справа и слева от послеоперационной раны

Результаты исследований представлены на Рисунках 31–34.

Таким образом, применение разработанного алгоритма комплексного лечения ЭКХ на стадии абсцедирования ОЛК оказывают патогенетически обоснованное воздействие на течение раневого процесса. РЛТ в сочетании с обработкой паравульнарных тканей потоком экзогенного оксида азота, вырабатываемого аппаратом «Плазон» в режиме «стимулятор» способствует более быстрому переходу его в фазу регенерации.

Проведенное исследование состояния микрокровотока и лимфотока подтверждают о более быстрой нормализации кровоснабжения паравульнарных тканей и лимфостимулирующем эффекте региональной антибиотико-, иммуно- и NO- терапии, что в конечном итоге подтверждает более выраженную

эффективность внедренного алгоритма комплексного лечения ЭКХ на стадии абсцедирования.

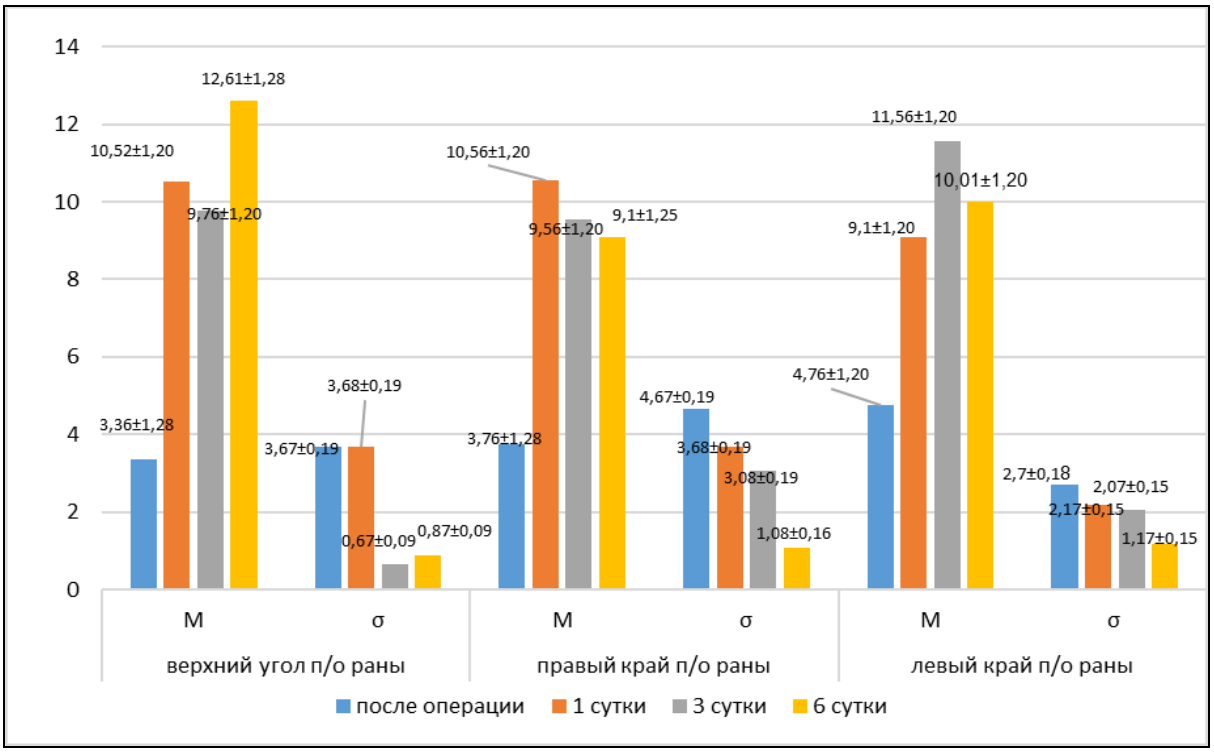

Рисунок 31 – Динамика показателей результатов M, σ, (перфузионные единицы) лазерной допплеровской флоуметрии микроциркуляторного русла крови послеоперационных ран пилоидальной области

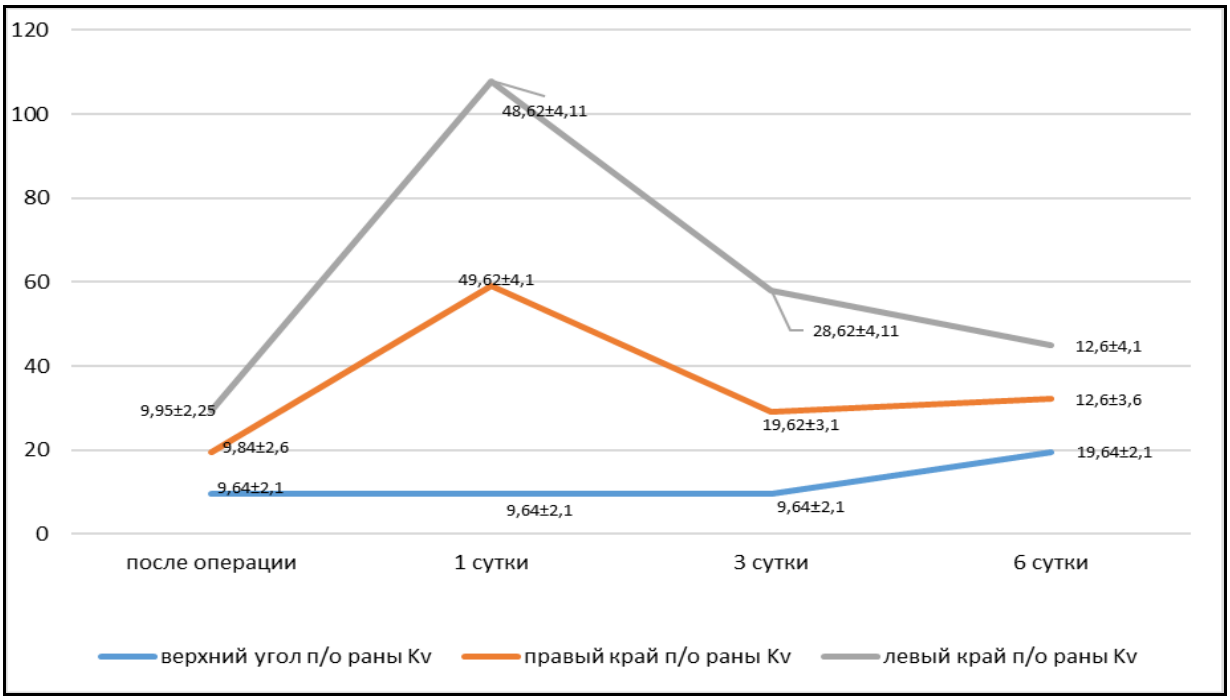

Рисунок 32 – Динамика показателей результатов Kv (перфузионные единицы лазерной допплеровской флоуметрии микроциркуляторного русла крови послеоперационных ран пилоидальной области)

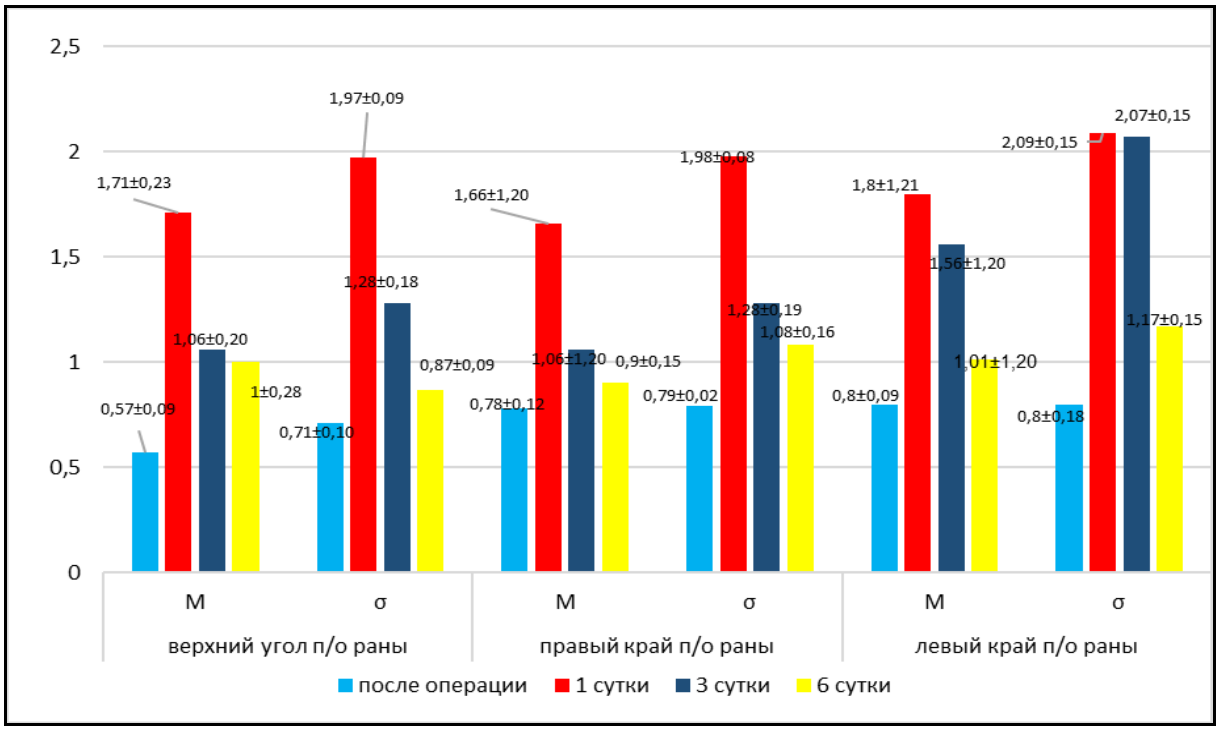

Рисунок 33 – Динамика показателей результатов M, σ, лазерной допплеровской флоуметрии микроциркуляторного русла лимфы послеоперационных ран пилоидальной области

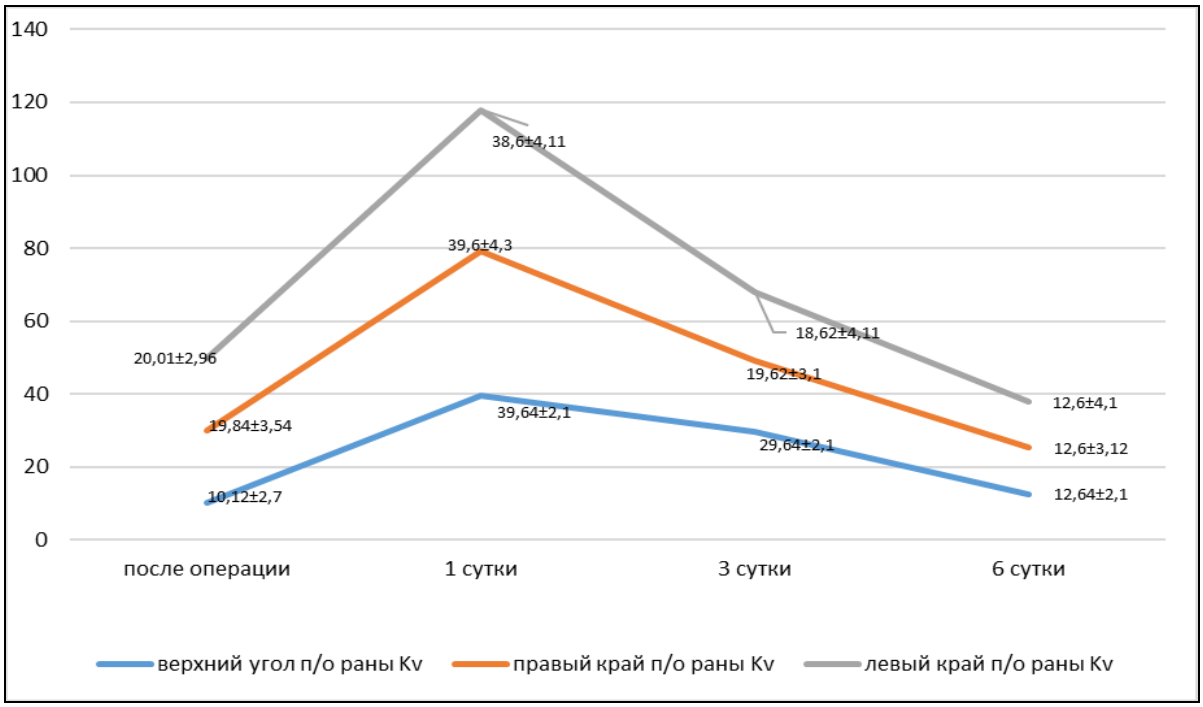

Рисунок 34 – Динамика показателей результатов Kv, лазерной допплеровской флоуметрии микроциркуляторного русла лимфы послеоперационных ран пилоидальной области

4.5. Сравнительный клинико-экономический анализ программ комплексного лечения больных с эпителиальным копчиковым ходом на стадии абсцедирования

«По данным Министерства здравоохранения РФ (2016) от 40 до 50% коечного фонда общехирургических отделений занимают пациенты с гнойно-воспалительными заболеваниями и осложнениями. Больные с ЭКХ на стадии абсцедирования лечатся как в общехирургических, так и в проктологических стационарах, и в структуре последних занимают 4-е место» [7].

До 75% случаев ЭКХ на стадии абсцедирования наблюдается у мужчин в возрасте до 30 лет [17; 26; 40; 49].

По данным ряда авторов сроки заживления послеоперационных ран крестцово-копчиковой области колеблются от 14 до 63 дней и от 2 до 30–40% случаев возникают рецидивы заболевания, а частота послеоперационных осложнений встречается от 2,5% до 53% [112; 129].

«Длительность сроков лечения и нетрудоспособности требует активного поиска и разработки новых средств и подходов, направленных на достижение результативной качественности комплексного лечения больных с данной патологией. Лечение ЭКХ является важной социально-экономической проблемой, поскольку данной патологией страдают лица молодого, работоспособного возраста» [108].

При решении любой задачи гнойной хирургической инфекции немаловажное значение придается клинической и экономической эффективности лечения [106; 108; 131; 143].

Провести сравнительную клинико-экономическую оценку лечения в отделении гнойной хирургии ГБУЗ АО ГКБ № 3 г. Астрахани не представляло особого труда, потому что стоимость лечения одного койко-дня составлял 634 руб. 50 копеек[1].

---

[1] Согласно территориальной программы государственной гарантии лечения в Астраханской области от 2009 года от 30.12.2008 № 767-п/

Однако с 2015 по 2017 годы и по настоящее время стоимость случая лечения за счет ОМС, согласно постановления Правительства Астраханской области (от 25.12.2014 № 472-П, от 24.12.2015 № 655-П, от 28.12.206 № 472-П) «О Программе государственных гарантий бесплатного оказания гражданам медицинской помощи на территории Астраханской области», оплата стационарного лечения нозологической единицы в ЛПУ производится по законченному случаю.

При определении экономических показателей оценивались материальные затраты на лекарственные препараты (в рублях) и продолжительность лечения в койко-днях.

«В ходе исследования, выполненного в 2015–2017 гг. 97 больных, нуждавшихся в комплексном лечении ЭКХ на стадии абсцедирования, были разделены на две равные группы (основная и сравнения) с помощью генератора случайных чисел пакета программ Microsoft Excel. В исследование не включались лица с сопутствующей соматической патологией, влияющей на заживление послеоперационных ран пилоидальной области (сахарный диабет, парентеральная наркомания, гормонозависимые системные заболевания и т.д.)» [1].

Пациентам применялся метод двухэтапного радикального оперативного лечения. При первом этапе, в день поступления, под местной анестезией, с применением иглы с внутренним диаметром до 1 мм эвакуировали гной, полость абсцесса отмывалась 0,5%-м раствором новокаина и заполнялась антисептиком.

На следующий день, под общим обезболиванием, осуществлялась повторная пункция абсцесса. После его маркировки раствором бриллиантового зеленого, в пределах здоровых тканей, иссекался ЭКХ с оболочками абсцесса.

В исследуемой группе больных стенки и дно операционной раны в течение 5 минут с расстояния 15 см от сопла обрабатывали потоком ЭОА 450–480 ppm, создаваемого аппаратом «Плазон» СК СВП/ NO-01 в режиме функционирования «коагулятор-стимулятор». После ушивания раны по Донати и вакуум-дренирования по Редону осуществляли региональную лимфатическую терапию

(РЛТ): в области проксимального и дистального концов послеоперационной раны, отступая от ее левого и правого края на 1 см, вводились подкожно 32 ЕД лидазы, разведенной в 4 мл 1%-го раствора лидокаина + 1,0 цефтриаксона, а через 5 минут 50 мг имунофана, разведенного в 4 мл раствора хлорида натрия. В послеоперационном периоде однократно через 48 часов проводили РЛТ [Патент РФ на изобретение (№ 2627350 от 07 августа 2017 года)].

В группе сравнения дно и стенки операционной раны обрабатывалась ультразвуком при помощи аппарата фирмы «Soring» с использованием звукопроводящей среды 0,05%-го водного раствора хлоргексидина биглюконата.

Цефтриаксон и имунофан в терапевтической дозе вводились традиционным внутримышечным способом.

Клинические результаты лечения оценивались исследованием биохимических и лабораторных и интегральных показателей крови при поступлении, на 1-е, 3-и, 5-е сутки от начала лечения.

Микробиологические исследования состояли «из определения вида возбудителя гнойного процесса, определение его чувствительности к антибиотикам» [107].

«Материал для посева брался при пункции гнойника, перед наложением швов на операционную рану, через 1 сутки от начала лечения и при удалении дренажной трубки (3–5-е сутки).

Оценка бактериологических исследований производилась по оценке результатов бактерилогических исследований, предложенных профессором Рудновым В.А. (2004) [131]:

– эрадикация – при первом исследовании возбудитель был идентифицирован, при повторном – не выявлен;

– вероятная эрадикация – при первичном исследовании возбудитель был идентифицирован, при повторном исследовании возбудитель был обнаружен, состояние больного нормализовалось, местные признаки воспалительной реакции купировались и клинически течения раневого процесса соответствовали началу

фазы регенерации;

– персистенция – первоначально выявленный возбудитель выявлялся после бактериологического исследования удаленного участка вакуум-дренажа;

– суперинфекция – смена возбудителя в процессе лечения, что требовало дальнейшего ведения раны открытым методом, коррекцией антибактериальной терапии.

Лечение считалось эффективным при закономерной положительной динамики изменения состояния больного и послеоперационной раны:

– нормализация общего состояния;

– температуры тела,

– купирование местной воспалительной реакции.

Учитывались сроки удаления дренажа, снятия швов.

Лечение неэффективным признавалось в случае отсутствия положительной динамики в течение трех дней лечения» [108] и потребовало снятие швов, дальнейшим лечением раны открытом методом и смены антибиотиков.

Проведение экономических затрат производилось с учетом средней стоимости используемых в лечении данной группы больных лекарственных препаратов (Таблица 5).

Таблица 5 – Средняя стоимость лекарственных препаратов, используемых при лечении больных с абсцессами ЭКХ

Препарат, доза	*Оптовая цена (руб.)*
Мазь «Левомеколь», 40 мл	105
Хлоргексидин биглюконат 0,05%, 100 мл	19
Вода «ОксиЭнергия», 100 мл	100
Цефтриаксон 1,0г	25
Имунофан по 50 mg 5 амп.	504
Амикацин по 0,5г	32
Р-р Метронидозола по 500 mg	58

В послеоперационном периоде, в зависимости от способа проведения антибактериальной терапии, были выделены две равные по численности группы со II степенью выраженности тяжести проявления воспалительного процесса, которая определялась в виде общеклинического счета (ОКС). При этом учитывались следующие критерии и их балльная оценка (см. данные общих и местных критериев на стр. 47–48).

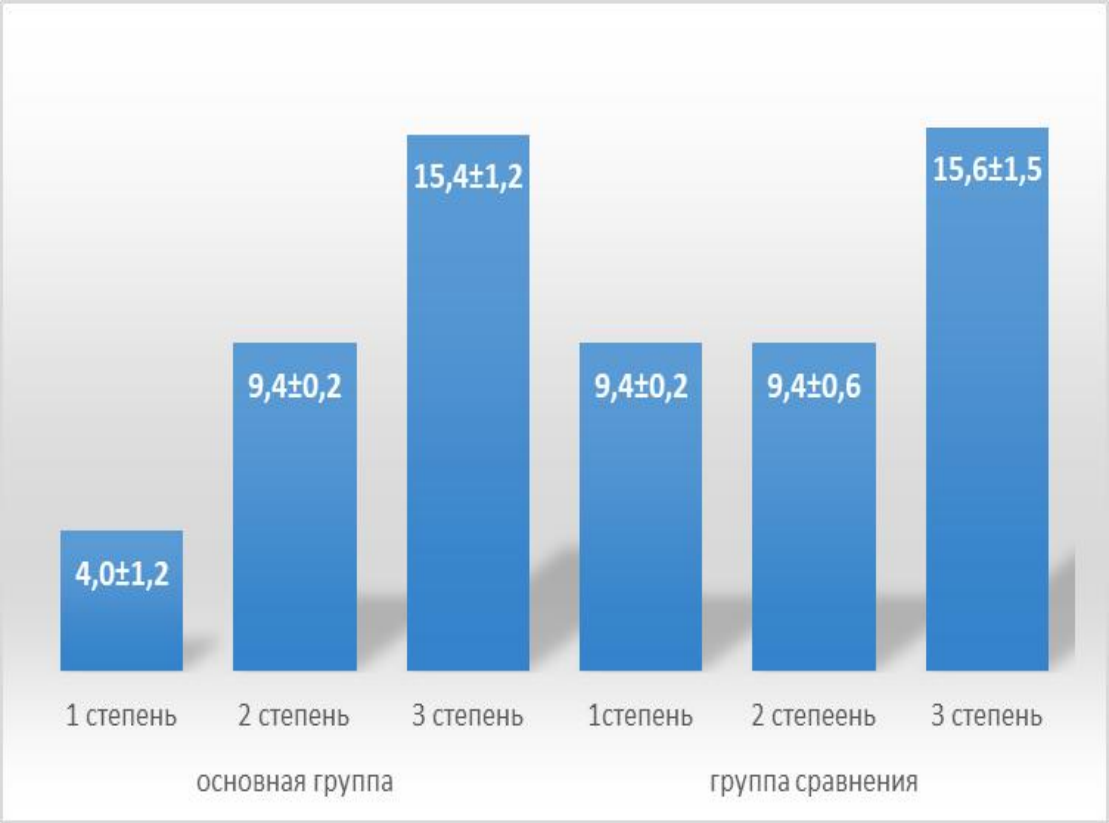

Рисунок 35 – Степень тяжести проявления гнойной инфекции (баллы)

Программа Microsoft Excel выделила 30 больных основной и 30 пациентов из группы сравнения со второй степенью тяжести течения ЭКХ в стадии абсцедирования.

Распределение больных по полу, возрасту, и давности проявления местного гнойного воспаления у больных с ЭКХ на стадии абсцедирования представлены в Рисунок 36.

«Статистических различий в данных показателях не выявлено ($p < 0,05$), что говорит об однородности групп сравнения. В большинстве случаев на до

госпитального этапа больные занимались самолечением.

Методом балльной оценки до операции, через 1-е сутки, на 3-й и 5-й день определяли клинические признаки, данные лабораторных исследований, которые регистрировались в индивидуальной карте больного. Сумма всех баллов представлялась в виде ОКС» [1].

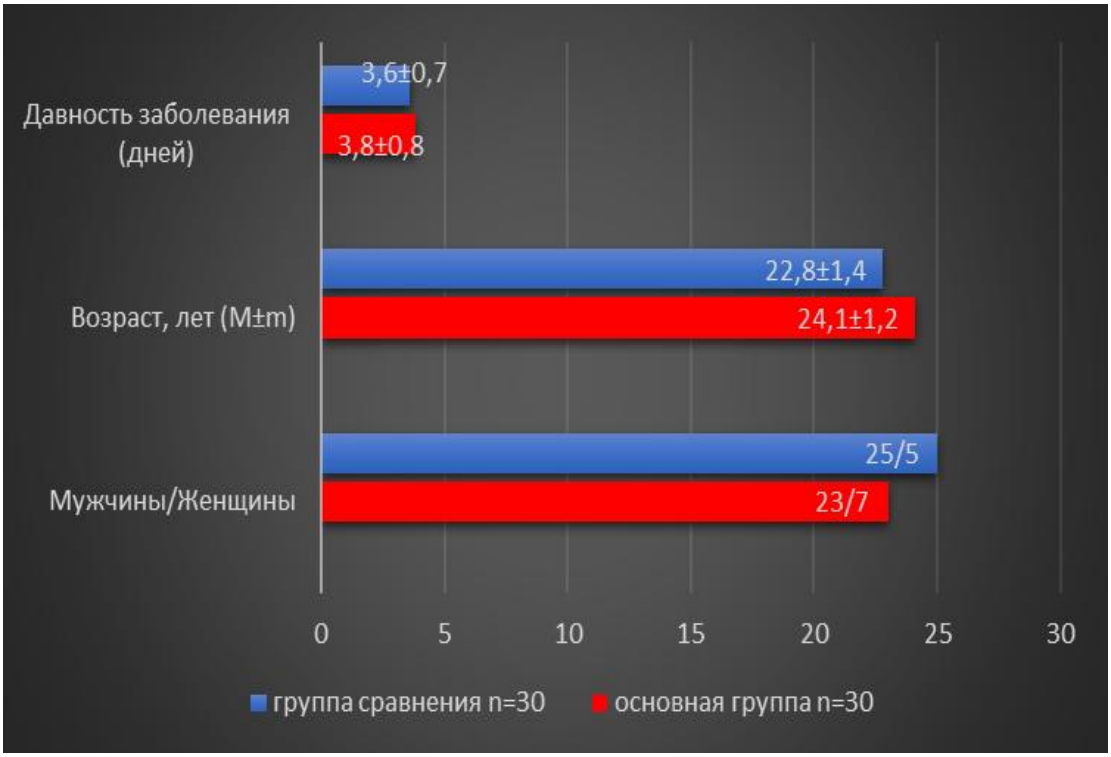

Рисунок 36 – Распределение больных по полу, возрасту, принявших участие в исследовании

Показатели ОКС до лечения достоверно в группах больных не различались (табл. 6).

На 3-и и 5-е сутки от начала лечения отмечалась существенная положительная динамика: в основной группе больных показатели ОКС уменьшалось на 45–71%, на 19–28% в группе сравнения ($p < 0,01$).

У трех пациентов в группе сравнения на 5-е сутки были удалены швы, отмечено нагноение. В ранах была выявлена микст-инфекция, поэтому результаты ОКС для них не учитывались.

Данным больным была усилена антибактериальная терапия: добавлено

внутримышечное введение амикацина по 0,5 г 2 раза в сутки, препарат нитроимидозолового ряда (метронидозол по 500 мг внутривенно 2 раза в сутки).

В основной группе больных коррекция антибиотикотерапии не производилась. В тоже время нормализация состояния, результаты бактериологических исследований, общего количества лейкоцитов периферической крови, ЛИИ у больных основной группы, наступало на 2,5±0,6 дня раньше чем в группе сравнения (5,1±1,2 дня, $p < 0,01$).

Клиническая эффективность программ лечения ран определяется не только видом этиологического фактора, но и антимикробной активностью лекарственных веществ в тканях раны. Из выделенных штаммов микроорганизмов, отнесенных к 5 видам микробов, в 71 (50,7%) случаев обнаруживался стафилококк, представленный в ассоциации, как с грамотрицательной флорой.

При повторном бактериологическом исследовании в основной группе больных через трое суток достоверная эрадикация отмечена у 26 больных, у 4 вероятная эрадикация.

В группе сравнения в данные сроки эрадикация возбудителя произошла у 5 человек, вероятная эрадикация у 16 больных, персистенция у 6 человек и в трех случаях наблюдалась смена возбудителя или микст-инфицирование, что потребовало изменить схему лечения.

Для исследуемой группы общая стоимость местного медикаментозного лечения составила сумму в 9135 рублей. (из расчета на 30 пациентов), в группе сравнения, с учетом дополнительной антибиотикотерапии, составила сумма 21190 рублей. Экономический эффект составил 11955 рублей, или 43,1% от суммы, затраченной на лечение группы сравнения.

Таким образом, клиническая эффективность применения РЛТ значительно выше таковой при традиционном, внутримышечном введении аналогичного антибиотика и иммуномодулятора.

Региональное лимфотропное введение цефтриаксона и имунофана с 48-часовой периодичностью обладает более выраженной противомикробной

активностью против этиологического фактора, осложненного течения ЭКХ.

Таблица 6 – Клиническая, бактериологическая и экономическая эффективность применения регионарной лимфатической терапии при комплексном лечении больных с эпителиальным копчиковым ходом на стадии абсцедирования

Показатель ОКС, баллы (M±n)	*Исследуемая группа (n=30)*	*Группа сравнения (n=30)*
до начала лечения через 3 суток через 5 суток	11,0±0,3 3,5±0,1 1,8±0,2	10,9±0,4 8,8±0,2 4,6±0,3
Эффективность (n, %)	30 (100)	27 (90)
Продолжительность стационарного лечения (дни, M±n)	5,1±0,3	9,7±0,35
Стоимость дополнительного лечения и нахождения в стационаре (койко-день)		2560 руб.
Суммарная стоимость местного медикаментозного лечения (руб.)	9135	18630+2560 (доп. леч.) = 21190 руб.

Глава 5. ОБСУЖДЕНИЕ ПОЛУЧЕННЫХ РЕЗУЛЬТАТОВ

В настоящем диссертационном исследовании представлены данные изучения результатов нового способа комплексного лечения больных с эпителиальным копчиковым ходом на стадии абсцедирования.

Основным и решающим положением в лечении ЭКХ на стадии абсцедирования является хирургическая санация гнойника с удалением стенок свищевого хода. Среди хирургов и проктологов проблематичным считается, каким способом устранить тканевой дефект/рану пилоидальной области. Всеми признается, что оставлять заживать рану данной области вторичным натяжением является не самым лучшим вариантом.

В группе колопроктологических больных эпителиальный копчиковый ход на стадии абсцедирования входит в четверку наиболее распространённых заболеваний, таких как геморрой, анальная трещина и парапроктит [36; 103].

Данная проблема актуальна в связи с тем, что этому заболеванию подвержены пациенты в трудоспособном возрасте. Более 50% всех больных, прооперированных по поводу ЭКХ, – лица в возрасте до 30 лет [7; 98; 119; 202; 215].

Широта распространения данной патологии составляют почти 25% от всех больных колопроктологического профиля [36; 63; 193], имеющиеся недостатки разнообразных подходов и методов в лечении ЭКХ как в стадии ремиссии, так и на стадии абсцедирования является и значимой социально-экономической проблемой [17; 40].

Однако, несмотря на длительность изучения данной проблемы и множества вариантов оперативных вмешательств, их результаты нельзя назвать полностью удовлетворительными. Так сроки заживления ран у оперированных по поводу данной патологии крестцово-копчиковой области, по данным ряда авторов, колеблются от 14 до 63 суток, а частота рецидива заболевания от 2% до 40%.

Частота послеоперационных осложнений составляет от 2,5 до 53% [87; 109;

156; 161; 162].

Все это приводит к увеличению сроков лечения и, следовательно, к длительной нетрудоспособности, что влияет на качества жизни пациента, и уже является социально-экономической проблемой, поскольку на лечение неудовлетворительных результатов затрачивается значимые материальные ресурсы и трудозатраты медицинского персонала.

«В проктологических стационарах эпителиальный копчиковый ход и его осложнения занимают четвертое место в структуре всех заболеваний после геморроя, парапроктита и анальной трещины» [36; 103; 161].

Заболевание проявляется в наиболее активном, молодом трудовом возрасте, что и обусловливает актуальность проблемы. «Более половины всех больных, прооперированных по поводу ЭКХ, – это лица до 30 лет» [7; 97; 119; 202].

В большинстве случаев пациенты с ЭКХ на стадии абсцедирования поступают в общехирургические стационары, где им оказывается не адекватная помощь, вследствие чего течение заболевания переходит в хроническую форму, возникают рецидивы – повторные образования гнойников. Отечественные и зарубежные научные источники свидетельствуют, что остается дискуссионным вопрос о технике завершения радикального хирургического пособия. В комплексном лечении абсцессов ЭКХ не в полном объеме применяются инновационные технологии, используемые в лечении гнойных поражений мягких тканей, ран и раневой инфекции.

В клинике кафедры общей хирургии ФГБОУ ВО «Астраханский ГМУ» Минздрава РФ, расположенного на базе отделения гнойной хирургии ГБУЗ АО ГКБ №3 г. Астрахани накоплен значительный клинический опыт и научные данные по применению в лечении гнойных ран различного генеза современных, инновационных препаратов и технологий, таких как оксигенированные лекарственные препараты, применение региональной лимфотропной антибиотико- и иммунотерапии, потоков экзогенного оксида азота, вырабатываемого аппаратом «Плазон». Однако научно-практические данные о

применении вышеназванных подходов в комплексном лечении ЭКХ на стадии абсцедирования ранее не применялись. В связи с чем, было решено разработать и внедрить усовершенствованный комплексный подход комплексного лечения данной патологии.

С целью улучшения результатов комплексного лечения ЭКХ на стадии абсцедирования был разработан новый алгоритм ведения данной группы больных – «Способ лечения эпителиального копчикового хода на стадии абсцедирования» (Патент РФ на изобретение № 2627350 от 07.08.2017), научно обосновать его преимущества над традиционными подходами и методами комплексного лечения этой группы больных.

Было пролечено 140 человек с абсцессами ЭКХ, разделенных на две группы: исследования (70) и сравнения (70), леченных в 2015–2017 годах.

Всем больным применялся метод отсроченного радикального оперативного лечения. Вначале производили пункцию гнойника, эвакуировали гной, заполняли гнойную полость антисептиком. Через одни сутки производилась радикальная операция.

В исследуемой группе (70 человек, мужчин – 56 (80,0%), женщин – 14 (20,0%), с применением инъекционной иглы диаметром до 1 мм эвакуировался гной. В ½ объема удаленного гноя в патологическую полость вводился mixt-препарат, создаваемый «ex tempore»: мазь «Левомеколь» при T^{o} + 37 ^{o}C в соотношении 1 : 1 смешивалась с продуктом «OxyAnergy».

На следующий день, под общим обезболиванием, осуществлялась повторная пункция абсцесса и после маркировки раствором бриллиантового зеленого, в пределах здоровых тканей, иссекался ЭКХ с оболочками абсцесса. Стенки и дно операционной раны (ОР) в течение 5 минут с расстояния 15 см от сопла обрабатывали потоком ЭОА 450–480 ppm, создаваемого аппаратом «Плазон» СК СВП/ NO-01 в режиме функционирования «коагулятор-стимулятор». После ушивания раны по Донати и вакуум-дренирования по Редону, осуществляли региональную лимфатическую антибиотико- и иммуннотерапию.

В области проксимального и дистального концов послеоперационной раны, отступая от ее левого и правого края на 1 см, вводились подкожно 32 ЕД лидазы, разведенной в 4 мл 1%-го раствора лидокаина + 2,0 цефтриаксона, а через 5 минут 50 мг имунофана, разведенного в 4 мл раствора хлорида натрия. В послеоперационном периоде проводили РЛИ с 48-часовой периодичностью и 1 раз в сутки послеоперационная рана и прилегающие к ней ткани в течение 5 минут обрабатывали потоком ЭОА в том же режиме работы аппарата «Плазон» с расстояния 25 см от сопла.

В группе сравнения (70 пациентов), сравнимых по полу и возрасту, степени тяжести проявления гнойного процесса в пилоидальной области при первом этапе лечения в полость абсцесса вводился «левомеколь» в ½ от объема удаленного гноя. Послеоперационная рана обрабатывалась ультразвуком, звукопроводящей средой являлся 0,05%-й водный раствор хлоргексидина биглюконата. Цефтриаксон и имунофан в терапевтической дозе вводились традиционным внутримышечным методом.

Для сравнительной оценки результатов комплексного лечения учитывались местные и общие симптомы проявления инфекции до лечения, после операции, включая интенсивность болевого синдрома; динамика показателей лабораторных и биохимических исследований периферической крови, фагоцитарной активности крови, профиля цитокинов, лабораторных и биохимических показателей крови.

«Динамические изменения заживления ран пилоидальной области в обеих группах осуществлялось клинически, путем pH-метрии отделяемого из вакуум-дренажа, бактериологическими исследованиями, включая определение вида возбудителей гнойного процесса, определения их культуральных, биохимических свойств, чувствительности к антибиотикам и КОЕ раневого экссудата.

Для объективной оценки результатов исследований все больные разделены на группы в зависимости от тяжести проявления гнойного раневого процесса» [1]. Статистических различий в показателях, таких как возраст, давность заболевания не было (< 0,05).

При поступлении значимых различий в показателях лабораторных, биохимических показателей не отмечено. ЛИИ в среднем составил 6,6±0.5 у.е., С-рб – 14,6±2,1 мг/л.

Общее состояние и температура тела в основной группе больных нормализовались к исходу 1-2 суток после операции (1,8±0,2), в группе сравнения на 2-3-и сутки (2,6±0,2). Статистической разницы в показателях количества лейкоцитов крови, ЛИИ до лечения в обеих группах не отмечено ($p > 0,05$).

На 3-е сутки лечения констатировалось уменьшение количества лейкоцитов периферической крови: в основной группе составили в среднем 7,2±0,2 тыс. в 1 мм^3, в группе сравнения – 8,2±0,5 тыс. в 1 мм^3.

Таким образом, на 3-и сутки лечения в исследуемой группе пациентов происходило достоверно более быстрое снижение лейкоцитов крови до нормальных значений в среднем на 1,2±0,2 в 1 мм^3 сутки, что говорит о более выраженном противовоспалительном эффекте лечения.

ЛИИ в первые сутки лечения во всех группах исследования были выше нормальных значений. В исследуемой группе на 3-и сутки отмечено снижение ЛИИ (1,8±0,3), в контрольной группе ЛИИ оставался на высоких цифрах.

При первом обследовании после вскрытия гнойного очага было выявлено 399 штаммов микробов, которые принадлежали к 5 видам микроорганизмов. В 71 случаев (50,7%) высевался St. aureus в ассоциации с грам-негативной микрофлорой, в 12 (8,6%) высевались ассоциации грам-негативной флорой, в 7 (5,0%) случаях роста флоры не было.

В исследуемой группе больных к исходу 2 суток нормализовалось общее состояние, купировалась боль в ране, кожа вокруг раны начинала морщиниться. К этому времени у 75% больных экссудация прекращалась, дренажи удалялись, pH приближалась к нейтральной среде.

«Результаты клинических исследований подтвердились и данными динамических изменений фагоцитарной активности крови и показателей профиля цитокинов. Показатели профиля цитокинов в обеих группах больных на старте

лечения значимо не отличались ($p < 0,05$)» [1].

При исследовании фагоцитарной активности в группах оказалось, что ПФ, ФЧ и КАФ через 24 часа после начала лечения во всех группах больных были значительно ниже РП. Более значимые различия отмечены к исходу трех суток от начала лечения. Так ФЧ составило соответственно 3,1±0,28% и 5,2±0,48% ($p < 0,01$). Показатели КАФ были сравнительно выше в основной группе и составили $2,51±0,13×10^9$/л и $2,96±0,32×10^9$/л ($p < 0,05$).

ПФ в основной группе оказался выше на 25%, чем в группе сравнения 77,14±9,8% и 70,4±3,8% соответственно.

На 5-е сутки лечения показатели КАФ и ФЧ приходили к нормальным значениям, в то же время в группе сравнения оставались ниже РП. Более низкие показатели ЦИК в группе сравнения подтверждали о менее выраженном сенсибилизирующем эффекте проводимой региональной лимфотропной антибиотико- и иммунотерапии в сочетании с воздействием потока ЭОА.

ПФ на 5-е сутки лечения нормализовался во всех группах исследования. Противовоспалительные цитокины (IL-4, IL-10), через 24 часа после поступления, в обеих группах больных были выше РП. Сравнительно быстрое снижение их концентраций в обеих группах больных свидетельствовало о том, что гнойный процесс проявлялся в адаптационных рамках воспалительной реакции. На 5 сутки от начала лечения показатели IL-4 и IL-10 не превышали РП.

Более значимые изменения отмечались в показателях уровня содержания про-воспалительных цитокинов (IL-1β, IL-6, IL-8, TNF-α) и особенно в основной группе. Так к исходу 3 суток от начала лечения их концентрация не отличалась от РП. В группе сравнения уменьшение концентрации цитокинов характеризовалось более медленной динамикой: через 5 суток от начала лечения показатели IL-1β, IL-6, IL-8, TNF-α превышали таковые основной группы.

В результате проведенного исследования выявлено, что предложенный способ двухэтапного лечения эпителиально-копчикового хода в стадии абсцедирования в сочетании с РЛТ и ЭОА, является оптимальным в сравнении с

традиционным – одномоментным. Помимо клинических данных это подтверждается полученными иммунологическими показателями.

Цитокиновый дисбаланс, обусловленный абсцессом ЭКХ, в основной группе купировался на 3–5-е сутки. При проведении РЛТ и обработки раны ЭОА в сравнительно более ранние сроки (на 3-и сутки) нормализуются показатели фагоцитарной активности крови, что благоприятно влияет на заживление раны.

Внедренный алгоритм лечения ЭКХ на стадии абсцедирования сочетание может рассматриваться как альтернатива системной антибактериальной терапии и позволяет достичь качественной результативности лечения.

На основании проведенного исследования было выявлено, что применение антибактериальных препаратов на основе ОВ при проведении предоперационной подготовке можно рассматривать как эффективный метод местного антибактериального предоперационного воздействия на этиологический фактор.

В сочетании с применением потока экзогенного оксида азота и региональной лимфатической терапии при двухэтапном комплексном лечении ЭКХ сокращает почти в два раза сроки нормализации общего состояние больных, сравнительно быстрее удается подавить активность раневой микрофлоры и уменьшить микробную колонизацию экссудата.

Применение разработанного алгоритма комплексного лечения ЭКХ на стадии абсцедирования оказывают благотворное влияние на заживление послеоперационных ран пилоидальной области.

Проведение РЛТ с 48-часовой периодичностью в сочетании ежедневной (4-5 процедур) с обработкой паравульнарных тканей потоком экзогенного оксида азота, вырабатываемого аппаратом «Плазон» в режиме «стимулятор» могут рассматриваться как метод системной антибактериальной терапии.

Подтверждает вышесказанное лазерное допплеровское сканирование микролимфотока, выполненного в динамике у 15 больных исследуемой группы и 11 пациентов группы сравнения. Установка датчиков съема информации проводилась в 1 см от верхнего угла, справа и слева от послеоперационной раны в

средней части ее в различные сроки: после операции, через 1-е, 3-и и 5-6-е сутки после операции. Снятие информации осуществляли в положении лежа, при комнатной температуре 25 ^{o}C.

Референтные значения были получены у 9 здоровых лиц мужского пола в возрасте 20 лет.

Изучались: M – средний поток в микроциркуляторном русле; σ – показатель, влияющий на постоянство частиц в лимфатическом русле; Kv – коэффициент рассеивания эритроцитов в зондированном объеме тканей.

В группе сравнения показатели M, σ, Kv до операции практически не отличались от таковых ($p < 0,05$) исследуемой группы. И только на 3-сутки послеоперационного лечения только приближались к результатам, полученных на 6-е сутки лечения в группе исследования.

Проведенное исследование состояния микрокровотока- и лимфотока подтверждают о более быстрой нормализации кровоснабжения паравульнарных тканей и лимфостимулирующим эффекте от проводимой лимфотропной региональной антибиотико-, иммуно- и NO-терапии.

Социально-экономическая значимость разработанного способа лечения ЭКХ на стадии абсцедирования была обоснована проведением клинико-экономического анализа программ лечения, проведенного согласно принципам доказательной медицины, у 60 больных, нуждавшихся в лечении ЭКХ на стадии абсцедирования.

Больные исследуемой и группы сравнения были разделены на две равные по численности группы однородных по полу, возрасту, степени тяжести проявления гнойного процесса в межягодичной области.

Результаты лечения оценивались клинически, исследованием биохимических и лабораторных и интегрального показателя крови при поступлении, на 1-е, 3-и, 5-е сутки от начала лечения.

Микробиологические исследованиями идентифицировался вид микроба, его чувствительности к антибиотикам.

Забор материал для бактериологического исследования производился при пункции гнойника, перед наложением швов на операционную рану, через 1 сутки от начала лечения и при удалении дренажной трубки (3–5-е сутки).

Оценка бактериологических исследований производилась по результатам бактериологических исследований, предложенных профессором Рудновым В.А. (2004):

– «эрадикация – при первом исследовании возбудитель был идентифицирован, при повторном – не выявлен;

– вероятная эрадикация – при первичном исследовании возбудитель был идентифицирован, при повторном исследовании возбудитель был обнаружен.

Лечение считалось эффективным в случае закономерной положительной динамики изменения состояния больного и послеоперационной раны, нормализация общего состояния, температуры тела, купирование местной воспалительной реакции» [128]. Учитывались сроки удаления дренажа, снятия швов.

Фармако-экономический анализ включал определение расходов медикаментозной терапии и учета сроков стационарного лечения.

С 2015 по июнь 2017 гг. в отделении гнойной хирургии ГБУЗ АО №3 находились 97 человек, нуждавшихся в лечении ЭКХ на стадии абсцедирования. В послеоперационном периоде, в зависимости от способа проведения антибиотико-иммунотерапии, были выделены две равные по численности группы со II степенью выраженности тяжести проявления воспалительного процесса, которая определялась в виде общеклинического счета (ОКС), который определялся до операции, через 1 сутки, на 3-й и 5-й день.

«Лечение считалось эффективным в случае закономерной положительной динамики состояния больного и послеоперационной раны, не потребовавших продолжения антибактериальной терапии: нормализация общего состояния больного, температуры тела, купирование местной воспалительной реакции, переход течения раневого процесса в фазу регенерации, которое определялось по

срокам удаления вакуум-дренажа.

Неэффективным лечение признавалось в случае отсутствия положительной динамики в течение трех дней лечения» [1] и потребовало снятие швов, дальнейшим лечением раны открытом методом и смены антибиотиков.

Показатели ОКС на старте лечения достоверно в группах больных не различались. Существенная положительная динамика отмечалась на 3-и и 5-е сутки от начала лечения: снижение показателей ОКС в 1-й группе больных уменьшалось на 40–73%, в группе сравнения на 14–29%, ($p < 0,01$). Однако в 2-й группе больных у 3 человек на 3-и и 5-е сутки были удалены швы, отмечено нагноение. В ранах была выявлена микст-инфекция, поэтому данные ОКС для них не учитывались при расчете среднего показателя по группе. Данным больным была увеличена доза антибиотиков: добавлено внутримышечное введение амикацина по 0,5 г 2 раза в сутки и препарата нитроимидозолового ряда (метронидозол по 500 мг внутривенно 2 раза в сутки).

У исследуемой группы больных коррекция антибиотикотерапии не производилась. В тоже время нормализация состояния, результаты бактериологических исследований, общего количества лейкоцитов периферической крови, ЛИИ у больных основной группы, наступало на 2,5±0,6 дня раньше, чем в группе сравнения (4,1±1,2 дня, $p < 0,01$).

Клиническая эффективность программ лечения ран определяется не только видом патогенной микробиоты, но и эффективности проводимой антибактериальной и иммунной терапии.

При повторном бактериологическом исследовании в 1-й группе больных через 3-е суток эрадикация отмечена у 26 больных, у 4 – вероятная эрадикация.

Во 2-й группе в данные сроки эрадикация возбудителя произошла у 5 человек, вероятная эрадикация у 16 больных, персистенция у 6 человек и в трех случаях наблюдалась смена возбудителя или микст-инфицирование, что потребовало изменить схему лечения. Суммарная стоимость местного медикаментозного лечения составила для исследуемых пациентов (30) 9135

рублей, в группе сравнения, с учетом дополнительной антибиотикотерапии, составила 21190 рублей. Экономический эффект составил 12055 рублей или 43,1% от средств, затраченных на лечение группы сравнения.

В основной группе больных в раннем послеоперационном периоде у трех человек (4,3%) после удаления вакуум-дренажа в течение 1-2 суток отмечалось истечение серозной жидкости. Раны зажили первичным натяжением.

У одного больного (1,4%) нагноение раны. У данного пациента был впервые выявленный сахарный диабет. Были сняты швы. Дальнейшее ведение раны открытым методом с проведением коррекции глюкозы крови назначением инсулина. У одного больного через 5 месяцев возник рецидив (1,4%), причиной которого явилась техническая погрешность: не полностью был иссечен ЭКХ. После повторной операции по разработанной методике наступило стойкое излечение.

В группе сравнения осложнения и рецидив заболевания отмечены у 7 больных (10%).

Сроки нахождения в стационаре в основной группе составили 6,6±1,4 койко-дня, в группе сравнения 9,8±1,4 койко-дня.

Таким образом, клиническая эффективность применения РЛТ значительно выше таковой при традиционном, внутримышечном введении аналогичного антибиотика и иммуномодулятора. Региональное лимфотропное введение цефтриаксона с лидазой и имунофана обладает большей противомикробной активностью против этиологического фактора, осложненного ЭКХ.

Все это ведет к сокращению сроков стационарного лечения, уменьшает материальные и трудозатраты медицинского персонала.

ВЫВОДЫ

1. Разработанный алгоритм лечения эпителиального копчикового хода на стадии абсцедирования, включающий применение оксигенированных лекарственных препаратов, экзогенного оксида азота и региональной лимфотропной антибиотико- и иммунотерапии улучшает качественность лечения данного группы больных.

2. Применение оксигенированных лекарственных препаратов при первом этапе отсроченного хирургического лечения эпителиального копчикового хода на стадии абсцедирования является более эффективным и уменьшает КОЕ экссудата на 1-2 порядка.

3. При комплексном лечении эпителиального копчикового хода на стадии абсцедирования применение оксигенированных лекарственных препаратов, экзогенного оксида азота в сочетании с региональной лимфатической терапией оптимизируют результаты отсроченного радикального оперативного лечения данной группы больных в исследуемой группе на 2-3 дня быстрее, при этом:

а) нормализуется общее состояние, к исходу трех суток удаляется вакуум-дренаж, снижается в 1 мл раневого экссудата КОЕ <10, а его pH соответствует щелочной среде (> 7,0) и нормализуется уровень С-рб;

б) в 1,3–1,5 раза быстрее нормализуются показатели фагоцитарной активности крови, про- и противо-воспалительных цитокинов;

в) в основной группе процент осложнений отмечен в двух случаях (2,8%), сравнения 17 пациентов (10%)

4. Динамика показателей результатов лазерной допплеровской флоуметрии свидетельствуют, что в исследуемой группе отмечается более ранняя нормализация микрокровотока в паравульнарных тканях и лимфостимулирующий эффект от региональной лимфотропной антибиотико-, иммунно- и NO- терапии, что в конечном итоге повышает качественность комплексного лечения абсцессов пилоидального синуса

5. Клинико-экономический анализ программ лечения эпителиального копчикового хода на стадии абсцедирования свидетельствует, что в исследуемой группе клинический эффект наступает в среднем на 1-2 дня раньше, чем в группе сравнения. Экономические затраты на курс лечения в группе сравнения превысили таковые в исследуемой группе на 12055 рублей или 43,1% от средств, затраченных на лечение группы сравнения

ПРАКТИЧЕСКИЕ РЕКОМЕНДАЦИИ

1. Алгоритм направленной терапии, включающий применение терапевтической лекарственной композиции на основе ОВ в сочетании с региональным лимфотропном введением антибиотиков и иммунофана в сочетании с NO-терапией направлен на оптимизацию лечения больных с ЭКХ на стадии абсцедирования.

2. При проведении предоперационной подготовки, с целью санации полости абсцесса, оксигенерованные лекарственные препараты готовятся «ex tempore»: вода «OxyAnergy» смешивается с подогретой до 37 ^{0}С мазью «Левомеколь» в соотношении 1 : 1 и в ½ от объема эвакуированного гноя из полости гнойника вводится на 12–24 часа. Противопоказания к их применению является непереносимость ингредиентов, входящих в состав левомеколя.

3. После иссечения абсцесса с эпителиальным копчиковым ходом стенки и дно операционной раны в течение 5 минут с расстояния 15 см от сопла обрабатывать потоком ЭОА 450–480 ppm, создаваемого аппаратом «Плазон» СК СВП/ NO-01 в режиме функционирования «коагулятор – стимулятор», в последующем в течение 4-5 дней послеоперационная рана и прилегающие к ней ткани с 5 минутной экспозицией обрабатывать потоком экзогенного оксида азота с расстояния 25 см от сопла.

4. Проведение региональной лимфотропной иммунно- и антибиотикотерапии рекомендуется осуществлять с 48-часовой периодичностью: в области проксимального и дистального концов послеоперационной раны, отступая от ее левого и правого края на 1 см, вводились подкожно 32 ЕД лидазы, разведенной в 4 мл 1%-го раствора лидокаина + 2,0 цефтриаксона, а через 5 минут 50 мг имунофана, разведенного в 4 мл раствора хлорида натрия.

ПЕРСПЕКТИВЫ ДАЛЬНЕЙШЕЙ РАЗРАБОТКИ ТЕМЫ

Проведенное диссертационное исследование представляет собой законченную исследовательскую работу. Несмотря на это она не вмещает всю глубину проблематики в комплексном лечении эпителиального копчикового хода на стадии абсцедирования. Поэтому возможно дальнейшее продолжение работы по изучению, влияния на регенеративные процессы, воздействие экзогенного оксида азота, лимфатическая терапия, введение антибиотиков и иммунотерапии в условиях воспалительных тканей.

СПИСОК СОКРАЩЕНИЙ

КАФ	Количество активных фагоцитов
КОЕ	Колониеобразующие единицы
ЛИИ	Лейкоцитарный индекс интоксикации
ЛТ	Лимфотропное введение
ОЛП	Оксигенизированные лекарственные препараты
ОВ	Оксигенизированная вода
ОКС	Общеклинический счет
ПЕ	Перфузионные единицы
ПФ	Процент фагоцитоза
РЛТ	Региональная лимфатическая терапия
ССВО	Синдром системного воспалительного ответа
С-рб	С-реактивный белок
ФЧ	Фагоцитарное число
ХО	Хирургическая обработка
ЦИК	Циркулирующие иммунные комплексы
SIRS	Systemic Inflammation Response Syndrome – ССВО

СПИСОК ЛИТЕРАТУРЫ

1. Абдулаева, З.Ш. Оксигенизированные антибактериальные препараты в комплексном лечении гнойных ран : автореф. дис.… канд. мед. наук / Абдулаева Зарият Шагабановна. – Астрахань, 2011. – 19 с.

2. Агавелян, А.М. Тактика лечения острых неопухолевых проктологических заболеваний / А.М. Агавелян, А.К. Энфенджян // Вестн. хир. Армении. – 2001. – № 3. – С. 193–197.

3. Адамян, А.А. Функциональные особенности и технологические аспекты формирования перевязочных средств с наноструктурными покрытиями / А.А. Адамян, В.В. Волков // Материалы II Международной конференции «Современные технологии и возможности реконструктивно-восстановительной и эстетической хирургии». – Москва, 2010. – С. 242–243.

4. Алекперов, Э.Э. Отсроченные радикальные операции при остром нагноении эпителиального копчикового хода : автореф. дис. … канд. мед. наук : 14.00.27 / Алекперов Эльчин Эльман оглы. – М., 2002. – 21 с.

5. Алиев, С.А. Альтернативные подходы к хирургическому лечению эпителиального копчикового хода / С.А. Алиев, К.Т. Ибишев, Э.С. Алиев // Актуальные вопросы колопроктологии : материалы Всерос. конф. (Уфа, май 2007 г.) / БГМ. – Уфа, 2007. – С. 16–17.

6. Аминев, А.М. Руководство по проктологии / А.М. Аминев. – Куйбышев : Волжская коммуна, 1965. – С. 307–316.

7. Ан, В.К. Неотложная проктология / В.К. Ан, В.Л. Ривкин. – М. : Медицина, 2003. – С. 51–56.

8. Анискевич, В.Ф. К методике хирургического лечения эпителиальных копчиковых ходов. / В.Ф. Анискевич, В.В. Коновков, С.И. Слизько // Первый Белорусский международный конгресс хирургов: сб. науч. тр. / ВГМУ. – Витебск, 1996. – С. 145–146.

9. Армасов, А.Р. Использование перфторана в лечении нагноительных

процессов мягких тканей/ А.Р. Армасов, Е.М. Мохов, Г.А. Амрулаев // Материалы форума «Пироговская хирургическая неделя». – СПб., 2010. – С. 728.

10. Батищев, А.К. Подкожное иссечение эпителиального копчикового хода: автореф. дис. … канд. мед. наук : 14.01.17 / Батищев Александр Корнеевич. – М., 2016. – 21 с.

11. Бабаев, Х.Б. Лечение острых эпителиальных копчиковых ходов с использованием лазеров в условиях поликлиники с дневным стационаром / Х.Б. Бабаев, К.Г. Нурлыев // Актуальные проблемы колопроктологии: материалы Всерос. конф. (Нижний Новгород, май 1995 г.) / НижГМА. – Нижний Новгород, 1995. – С. 230–232.

12. Багдасарян, Т.К. Тактика лечения острой формы эпителиального копчикового хода : автореф. дис. … канд. мед, наук / Т.К. Багдасарян. – Ереван, 1991. – 21 с.

13. Башанкаев, Н.А. Использование глухого шва при радикальных операциях по поводу острого гнойного воспаления эпителиального копчикового хода / Н.А. Башанкаев, Я.А. Соломка // Проблемы колопроктологии : сб. науч. тр. / ГНЦК. – Москва, 2000. – Вып. 17. – С. 37–39.

14. Баширов, Р.С. Обоснование хирургической тактики, при эпителиально-копчиковом ходе и нагноившейся кисте крестцово-копчиковой области / Р.С. Баширов, В.А. Бауэр, О.Б. Одинец // Амбулаторная хирургия. – 2001. – № 1. – С. 46.

15. Белиспаев, Е.Н. Усовершенствованный метод лечения острого воспаления эпителиального копчикового хода / Е.Н. Белиспаев // Актуальные проблемы колопроктологии»: материалы Всерос, конф. (Москва; октябрь 2005 г.) / РГМУ. – Москва, 2005. – С. 42–43.

16. Белоцкий, С.М. Механизм иммунитета при инфекциях, вызванных условно-патогенными микрорганизмами / С.М. Белоцкий // Иммунология инфекционного процесса. – М., 1994. – С. 72–90.

17. Богданов, В.Л. Обоснование тактики хирургического лечения,

нагноившегося эпителиального копчикового хода на стадии абсцесса : автореф. дис. канд. мед, наук : 14.01.17 / В. Л. Богданов. – Ставрополь, 2011. – 21 с.

18. Бородин, Ю.И. Общая анатомия лимфатической системы / Ю.И. Бородин, М.Р. Сабин. – Новосибирск, 1990. – 243 с.

19. Бородин, Ю.И. Частная анатомия лимфатической системы / Ю.И. Бородин, М.Р. Сабин, Л.Е. Этинген [и др.]. – Новосибирск : СОРАМН, 1995. – 157 с.

20. Бубнова, Н.А. Эндолимфатическая терапия с коррекцией лимфотока и иммуностимуляция в лечении перитонита / Н.А. Бубнова, С.В. Петров, Р.В. Тонэ, О.В. Галкина // Актуальные вопросы лечения желудочно-кишечных кровотечений и перитонита. – СПб., 1995. – С. 119–120.

21. Будкевич, Л.И. Опыт применения вакуум-терапии в педиатрической практике / Л.И. Будкевич, В.В. Сошкина, Т.С. Астамирова //Хирургия. – 2012. – № 5. – С. 67–71.

22. Буянов, В.М. Накопление гентамицина в биологических жидкостях, органах и тканях при лимфотропной, региональной антибиотикотерапии / В.М. Буянов, И.В. Ступин, К.Ю. Данилов [и др.] // Антибиотики и химиотерапия. – 1990. – № 4. – С. 294–298.

23. Буянов, В.М. Фармакокинетика гентамицина при региональном эндолимфатическом и лимфотропном введении собакам / В.М. Буянов, К.Ю. Данилов, Н.С. Бородинова, С.В. Харионов // Антибиотики и химиотерапия. – 1991. – № 1. – С. 32–34.

24. Белиспаев, Е.Н. Усовершенствованный метод лечения острого воспаления эпителиального копчикового хода / Е.Н. Белиспаев // Актуальные проблемы колопроктологии» : материалы Всерос. конф. (Москва; октябрь 2005 г.) / РГМУ. – Москва, 2005. – С. 42–43.

25. Вакуум-терапия в лечении ран и раневой инфекции / В.Н. Оболенский, А.Ю. Семенистый, В.Г. Никитин, Д.В. Сычев // РМЖ. – 2010. – № 17. – С. 1064–1072.

26. Валиева, Э.К. Оптимизация хирургических методов лечения больных с нагноившимся эпителиальным копчиковым ходом : автореф. дис. канд. мед, наук : 14.01.17 / Валиева Эрика Кавиевна. – Уфа, 2006. – 23 с.

27. Верхулецкий, И.Е. Клинико-морфологические результаты применения высоко- и низкоэнергетических лазеров при лечении: эпителиальных копчиковых ходов / Н.Н. Верхулецкий, А.Ф. Медведенко, А.Г. Осипов // Актуальные проблемы колопроктологии: мат. Всерос: конф. (Нижний Новгород, октябрь 1965 г.) / НижГМА. – Нижний Новгород, 1965. – С. 237–239.

28. Воробей, А.В. Оптимизация лечения эпителиальных копчиковых ходов, осложненных абсцессом / А.В. Воробей, М.И. Римжа, В.Л. Денисенко // Проблемы колопроктологии : сб. науч. тр. / ГНЦК. – Москва, 2002. – Вып. 18. – С. 48–51.

29. Воробей, А.В. Ромбовидная кожная пластика в лечении абсцедирующего эпителиального копчикового хода / А.В. Воробей, ВЛ. Денисенко // Актуальные вопросы колопроктологии : материалы Всерос. конф. (г. Самара, октябрь 2003 г.) / СамГМУ. – Самара, 2003. – С. 40–41.

30. Воробей, А.В. Оптимизация лечения эпителиального копчикового хода, осложненного абсцессом / А.В. Воробей, М.И. Римжа, В.Л. Денисенко // Колопроктология. – 2005. – № 3. – С. 3–8.

31. Воробьёв, Г.И. Основы колопроктологии / Г.И. Воробьёв. – М., 2006. – 240 с.

32. Винник, Ю.С. Применение низкочастотной ультразвуковой терапии и раневых покрытий в местном лечении гнойных ран / Ю.С. Винник, В.И. Прохоренков, Е.Ю.Тепляков // Материалы V Всероссийского научного форума «Хирургия–2004» : тез. докл. – М., 2004. – С. 31.

33. Воробей, А.В. Оптимизация лечения эпителиальных копчиковых ходов, осложненных абсцессом / А.В. Воробей, М.И. Римжа, В.Л. Денисенко // Проблемы колопроктологии : сб. науч. тр. / ГНЦК. – Москва, 2002. – Вып. 18. – С. 48–51.

34. Воробей, А.В. Ромбовидная кожная пластика в лечении абсцедирующего эпителиального копчикового хода / А.В. Воробей, В.Л. Денисенко // Актуальные вопросы колопроктологии : материалы Всерос. конф. (г. Самара, октябрь 2003 г.) / СамГМУ. – Самара, 2003. – С. 40–41.

35. Воробей, А.В. Оптимизация лечения эпителиального копчикового хода, осложненного абсцессом / А.В. Воробей, М.И. Римжа, В.Л. Денисенко // Колопроктология. – 2005. – № 3. – С. 3–8.

36. Воробьёв, Г.И. Основы колопроктологии / Г.И. Воробьёв. – М., 2006. – 240 с.

37. Вторенко, В.И. Лимфотропное введение антибиотиков при воспалительных заболеваниях. Литературный обзор / В.И. Вторенко // Материалы IV съезда лимфологов России (Москва, 15–17 сентября 2011 г.). – С. 20–22.

38. Выренков, Ю.Е. Профилактика гнойных осложнений при операциях на крупных суставах с помощью эндолимфатического введения лекарственных веществ / Ю.В. Выренков, А.Е. Дмитриев, В.Ю. Мурылев // Хирургия. – 1998. – № 12. – С. 45–47.

39. Выренков, Ю.Е. Эндолимфатические методы терапии в хирургической клинике / Ю.Е. Выренков, З.А. Шевхужев // Всероссийская научно-практическая конференция хирургов «Инфекция в хирургии» (г. Пятигорск, 2001 г.). – Пятигорск, 2001. – С. 25–26.

40. Галаштоян, К.М. Хирургическое лечение эпителиального копчикового хода с использованием вакуум-терапии : автореф. дис. … канд. мед. наук : 14.01.17 / Галашкян Карпет Мелконович. – Ростов-на-Дону, 2017. – 12 с.

41. Галаштоян, К.М., Комплексное лечение эпителиального копчикового хода с использованием вакуум-терапии / К. М. Галаштоян, М. Ф. Черкасов, Ю. М. Старцев // Альманах института хирургии им. А.В. Вишневского. – 2015. – № 2. – С. 1078–1079.

42. Гостищев, В.К. Оперативная гнойная хирургия / В.К. Гостищев // Руководство для врачей. – М. : Медицина, 1996. – 416 с.

43. Гостищев, В.К. Новые технологии на основе использования оксида азота в лечении гнойных ран / В.К. Гостищев, К.В. Липатов, А.Ю. Емельянов // III Всеарм. конф. с межд. участ. «Инфекция в хирургии – проблема современной медицины» : тез. докл. – М., 2002. – С. 13–15.

44. Гостищев, В.К. Комплексное лечение гнойно-воспалительных заболеваний крестцовой области. / В.К. Гостищев, В.А. Вертьянов, А.Г. Хуршудян // Клиническая хирургия. – 1987. – № 1. – С. 20–22.

45. Глухов, А.А. Гидропрессивно-ультразвуковая технология в лечении гнойных ран мягких тканей / А.А. Глухов, А.Е. Буряков // Альманах Института хирургии им. А.В. Вишневского. – 2009. – Т. 4, № 2. – С. 80–81.

46. Гулов, М.К. Выбор способа хирургического лечения больных с эпителиальным копчиковым ходом / М.К. Гулов, Т.Н. Зубайдов. // Вестн. Авиценны. – 2012. – № 3. – С. 34–39. – URL: http://vestnikavicenna.tj/web/upload/global/pdf/2012/3_2012.pdf/

47. Данзанов, Б.С. Хирургическое лечение эпителиального копчикового хода / Б.С. Данзанов, А.Н. Плеханов // Актуальные вопросы колопроктологии: материалы Всерос. конф. (u/ Самара, октябрь 2003 г.) / СамГМУ. – Самара, 2003. – С. 49.

48. Данилов, Т.З. Лечение эпителиального копчикового хода / Т.З. Данилов // Проблемы колопроктологии : сб. науч. тр. / ГНЦК. – Москва, 2000. – Вып. 17. – С. 63.

49. Даценко, Б.М. Оптимизация путей лечения острого нагноения эпителиального копчикового хода / Б.М. Даценко, А.Б. Даценко, Або Гали Мохаммед // Колопроктология. – 2004. – № 3. – С. 6–11.

50. Даценко, Б.М. Оптимизация программы двухэтапного хирургического лечения острого нагноения эпителиального копчикового хода / Б.М. Даценко, А.Б. Даценко // Актуальные проблемы колопроктологии: материалы Всерос. конф. (Москва, октябрь 2005 г.) / РГМУ. – Москва, 2005. – С. 61–62.

51. Даценко, Б.М. Острое нагноение эпителиального копчикового хода /

Б.М. Даценко. – Харьков : Здоровье, 2006. – 123 с.

52. Джураев, А.А. Тактика радикального хирургического лечения острых гнойно-воспалительных заболеваний эпителиального копчикового хода / А.А. Джураев, И.Н. Мадалиев // Актуальные проблемы колопроктологии : материалы Всерос, конф. (Нижний Новгород, октябрь 1995 г.) / НижГМА. – Нижний Новгород, 1995. – С. 249–251.

53. Джумабаев, С.У. Регионарная лимфотропная терапия / С.У. Джумабаев, Н.С. Рахимов // Хирургия. – 1990. – № 11. – С. 70–73.

54. Джумабаев, Э.С. 10-летний опыт использования методов лимфатической терапии в реформировании в системе экстренной медицинской помощи Узбекистана / Э.С. Джумабаев, С.Э. Джумабаева, К.К. Мирзаев, Ш.Я. Асранов // Сб. мат. V съезда лимфологов России и 3-я международная научно-практическая конференция по клинической лимфологии «ЛИМФА-2014». – Москва, 2014. – С. 23–25.

55. Денисенко, В.Т. Ромбовидная кожная пластика в лечении абсцедирующего эпителиального копчикового хода / В.Т. Денисенко // Актуальные вопросы колопроктологии: материалы Всерос. конф. (Самара, октябрь 2003 г.) / СамГМУ. – Самара, 2003. – С. 40–41.

56. Денисенко, В.Т. Применение ромбовидной кожно-подкожной пластики в лечении обширных эпителиальных копчиковых абсцессов / В.Л. Денисенко // Достижения фундаментальной клинической медицины и фармации: мат. конф. с междун. участием (Витебск, март 2004 г.) / ВГМУ. – Витебск, 2004. – С. 66–67.

57. Додица, А.Н. Хирургическое лечение больных с абсцессом эпителиального копчикового хода / А.Н. Додица, С.В. Ремизов // Проблемы колопроктологии: сб. науч. тр. / ГНЦК. – Москва, 2006. – Вып. 19. – С. 100–103.

58. Доброквашин, С.В. Способ лечения гнойных ран передней брюшной стенки (гидрохлорид + УЗК) / С.В. Доброквашин, А.Г. Измайлов, Д.Е. Волков // Материалы форума «Пироговская хирургическая неделя». – СПб., 2010.– С. 773–774.

59. Дубов, С.Б. Выбор оптимальной тактики хирургического лечения больных различными формами эпителиального копчикового хода : автореф. дис. … канд. мед. наук / С.Б. Дубов. – М., 1993. – С. 20.

60. Дульцев, Ю.В. Эпителиальный копчиковый ход / Ю.В. Дульцев, В.Л. Ривкин. – М. : Медицина, 1988. – 128 с.

61. Дусияров, М.М. Выбор оптимального метода лечения эпителиально-копчикового хода / М.М. Дусияров, И.М. Рустамов, Х.Ш. Муртазаев, Ф.У. Шербекова // Молодежь и медицинская наука в XXI веке : сб. трудов XVIII Всероссийской научной конференции студентов и молодых ученых с международным участием / под ред. И.В. Шешунова, Н.К. Мазиной, Ю.В. Кислицына. – 2017. – С. 358.

62. Егоркин, М.А. Первый опыт применения аппарата PICO для лечения хронического воспаления эпителиального копчикового хода / М.А. Егоркин, И.Н. Горбунов // Местное и медикаментозное лечение ран и гнойно-некротических очагов у детей и взрослых : сб. тез., междунар. науч.-практ. конф. (г. Сочи, 21–22 мая 2015 г.). – М., 2015. – С. 109–111.

63. Ермолаев, В.Л. Тактика лечения больных с осложненными формами эпителиального копчикового хода / В.Л. Ермолаев, Е.П. Шурыгина, А.В. Столин // Уральский мед. журнал. – 2010. – № 4. – С. 35–38.

64. Ермолов, А.С. Клиническая фармакокинетика и результаты применения эндолимфатической антибиотикотерапии / А.С. Ермолов, Т.А. Васина, А.А. Белопольский // Клин. лимфология. – М., 1986. – С. 48.

65. Ермолов, А.С. Профилактика и лечение нагноения инфицированных ран / А.С. Ермолов, Н.Н. Каншин, В.П. Охотский // I Конгресс ассоциации хирургов им. Н.И. Пирогова : тез. докл. – Ташкент, 1996. – С. 24.

66. Ефименко, Н.А. Возможности использования воздушно-плазменных потоков и монооксида азота в лечении гнойной хирургической инфекции в стационарных и амбулаторно-поликлинических условиях / А.Н. Ефименко, Л.А. Марахонич, В.И. Москаленко // III Всеарм. конф. с межд. участием

«Хирургические инфекции: профилактика и лечение» : тез. докл. – М., 2003. – С. 18.

67. Ефименко, Н.А. Озонотерапия в хирургической клинике / Н.А. Ефименко, Н.А. Чернеховская. – М. : Российская медицинская академия последипломного образования, 2001. – 160 с.

68. Ефименко, Н.А. Руководство по клинической лимфологии / Н.А. Ефименко, Н.Е. Черняховская, Ю.Е. Выренков. – М. : Российская медицинская академия последипломного образования, 2001. – 160 с.

69. Жданов, А.И. Укрепление крестцово-копчиковой фасции в хирургическом лечении эпителиального копчикового хода / А.И. Жданов, Р.В. Попов, Н.Н. Коротких, С.В. Кривоносов, С.Г. Брежнев // Колопроктология. – 2013. – № 3 (45). – С. 10–14

70. Завацкий, В.В. Использование метода лечения ран отрицательным давлением у пациентов с инфекционными хирургическими осложнениями диабетической стопы / В.В. Завацкий, А.С. Новицкий // Хирургия. Журн. им. Н.И. Пирогова. – 2014. – № 10. – С. 88–101.

71. Зубайдов, Т.Н. Хирургическое лечение сложных форм эпителиального копчикового хода. / Т.Н. Зубайдов, Гулов М.К. // Вестник Авиценны. – 2015. – № 3 (64). – С. 138–143.

72. Каторкин, О.Е. Сравнительный анализ эффективности способов оперативного вмешательства у пациентов с эпителиальной копчиковой кистой / О.Е. Каторкин, Л.А. Личман, П.С. Андреев, О.Е. Давыдова // Российский медицинский вестник имени академика И. П. Павлова. – 2017. – № 25 (3). – С. 453–459. – DOI: 10.23888/PAVLOVJ20173453-459.

73. Кодина, Т.В. Влияние лимфотропного введения озонированного физиологического раствора на морфофункциональную активность брыжеечных узлов в эксперименте / Т.В. Кодина // Вестник лимфологии. – 2010. – № 1. – С. 16–21.

74. Кораблина, С.С Комплексный подход к лечению эпителиального

копчикового хода : автореф. дис. … канд. мед. наук : 14.01.17 / Кораблина Софья Сергеевна. – Ставрополь, 2014.

75. Кибальчич, А.В. Радикальное лечение больных с острым воспалением-эпителиального копчикового хода / А.В. Кибальчич, В.А. Флеккель // Клин. хир. – 1985. – № 1. –С. 12–14.

76. Ким, С.Д. Способ ушивания раны при радикальной операции по поводу эпителиального копчикового хода / С. Д. Ким, А.М. Коплатадзе, Э.Э. Болквадзе // Изобретения. Полезная модель. – 2005. – № 10. – С. 56.

77. Кишкун, А. А. Иммунологические исследования и методы диагностики инфекционных заболеваний в клинической практике. – М. : МИА, 2009.

78. Клейн, К.В. Тератоидные образования параректального пространства и крестцово-копчиковой области / К.В. Клейн, А.П. Живилов, А.В. Лахин // Актуальные вопросы неотложной медицины : материалы Всерос. конф. (г. Липецк, март 1999 г.). – Липецк, 1999. – С. 14–15.

79. Коноплёв, Э.В. Возможные варианты хирургического лечения осложнённых эпителиальных копчиковых ходов / Э.В. Коноплёв, М.А. Попова // Актуальные проблемы колопроктологии : материалы Всерос. конф. (г. Иркутск, октябрь 1999 г.) / ИГМУ. – Иркутск, 1999. – С. 89–90.

80. Коплатадзе, А.М. Активная подготовка, больных к выполнению отсроченных радикальных операций при остром нагноении эпителиального копчикового хода / А.М. Коплатадзе, В.М. Проценко, М.А. Егоркин // Проблемы колопроктологии : сб. науч. тр. / РНЦК. – М., 1996. – Вып. 15. – С. 106–108.

81. Коплатадзе, А.М. Хирургическое лечение острого нагноения эпителиального копчикового хода / А.М. Коплатадзе, В.М. Проценко, С.Д. Ким // Проблемы колопроктологии : сб. науч. тр. / ГНЦК. – М., 1998. – Вып. 16: – С. 63–66.

82. Коплатадзе, А.М. Тактика и методы хирургического лечения больных острым нагноением эпителиального копчикового хода / А.М. Коплатадзе, Э.Э. Алекперов // Актуальные проблемы колопроктологии : материалы Всерос. конф.

(Ростов-на-Дону, октябрь 2001 г.) / РостГМУ. – Ростов-на-Дону, 2001. – С. 36.

83. Коплатадзе, А.М. Хирургическая тактика у больных острым нагноением эпителиального копчикового хода / А.М. Коплатадзе, С.Д. Ким; Э.Э. Алекперов // Актуальные вопросы колопроктологии: материалы Всерос. конф. (г. Самара, октябрь 2003 г.) / СамГМУ. – Самара, 2003. – С. 75.

84. Коплатадзе, А.М. Хирургическая тактика у больных с острым нагноением эпителиального копчикового хода / А.М. Коплатадзе, В.М. Проценко // Колопроктология. – 2003. – № 4. – С. 6–9.

85. Коплатадзе, А.М. Способ ушивания раны после радикальных операций по поводу острого воспаления эпителиально копчикового хода в. стадии обширного абсцесса / А.М. Коплатадзе, В.А. Шмаков // Изобретения. Полезная модель. – 2006. – № 7. – С. 87.

86. Коплатадзе, А.М. Сравнительная оценка методов хирургического лечения острого воспаления эпителиального копчикового хода /А.М. Коплатадзе, Э.Э. Алекперов, С.Д. Ким // Актуальные, вопросы колопроктологии : материалы Всерос. конф. (г. Уфа, октябрь 2007 г.) / БГМУ. – Уфа, 2007. – С. 52–53.

87. Коплатадзе, А.М. Сравнительная оценка различных методов хирургического лечения эпителиального копчикового хода / А.М. Коплатадзе, С.Д. Ким // Колопроктология. – 2009. – № 2. – С. 8–11.

88. Короткевич, А.Г. Способ оперативного лечения нагноившегося эпителиального копчикового хода / А.Г. Короткевич, В.П. Ревицкий, В.И. Латынина // Изобретения. Полезная модель. – 2006. – № 1. – С. 49.

89. Костюченок, Б.М. Хирургическое лечение больных с нагноившимися эпителиальными копчиковыми ходами / Б.М. Костюченок, А.В. Кибальчич // Хирургия. – 1986. – № 1. – С. 81–85.

90. Крайнюков, П.Е. Применение современных хирургических технологий в лечении перитонитов / П.Е. Крайнюков, А.В. Есипов, В.А. Мусаилов // Тезисы к VI съезду лимфологов России «Эпоха возрождения» (Москва, 15–16 ноября 2017 г.). – М., 2017. – С. 35.

91. Крупаткин, А.И. Новые возможности не инвазивной оценки микролимфоциркуляции с помощью лазерных технологий / А.И. Крупаткин, В.В. Сидоров // Вестник лимфологии. – 2014. – № 4. – С. 21–28.

92. Кузин, М.И. Раны и раневая инфекция / М.И. Кузин, Б.М. Костюченок // Инфекция (руководство для врачей). – 2-е изд., перераб. и допол. – М. : Медицина, 1990. – 592 с.

93. Куляпин, А.В. Опыт лечения рецидивных эпителиальных копчиковых ходов / А.В. Куляпин, И.И. Хидиятов, Э.К. Валиева // Проблемы колопроктологии : сб. науч. тр. / ГНЦК. – Москва, 1998. – Вып. 16. – С. 68–70.

94. Куляпин, А.В. Хирургическая тактика при лечении эпителиального копчикового хода в стадии абсцедирования / А.В. Куляпин // Актуальные вопросы колопроктологии: материалы Всерос. конф. (г. Самара, октябрь 2003 г.) / СамГМУ. – Самара, 2003. – С. 87–88.

95. Кургузов, О.П. Глухой шов в хирургическом-лечении острого воспаления эпителиального копчикового хода / О.П. Кургузов, Я.А. Соломка, Н.А. Башанкаев // Проблемы колопроктологии : сб. науч: тр. / ЕНЦК. – Москва, 2000. – Вып. 17. – С. 117–120.

96. Лаврешин, П.М. Диагностика и лечение гнойно-воспалительных заболеваний промежности и крестцово-копчиковой области : автореф. дис. … д-ра мед. наук / П.М. Лаврешин. – Рязань, 1996. – 23 с.

97. Лаврешин, П.М. Оптимизация методов лечения эпителиального копчикового хода / П.М. Лаврешин, А.В. Муравьёв, В.К. Гобеджишвили // Проблемы колопроктологии : сб. науч. тр. / ГНЦК. – Москва, 2000. – Вып. 17. – С. 126–131.

98. Лаврешин, П.М. Способ хирургического лечения эпителиально-копчикового хода, осложненного множественными свищами / П.М. Лаврешин, В.К. Гобеджишвили, М.О. Алиев, А.Б. Хутов [и др.] // Вестник хирургии им. И.И. Грекова. – 2007. – № 166 (4). – С. 63–65.

99. Ларичев, А.Б. Вакуум-терапия ран: диалектика терминологического

единства и разнообразия / А.Б. Ларичев // Вакуумная терапия у детей и взрослых : сб. тез. Межд. науч.-практ. конф. (Москва, 16–17 апреля 2013 г.). – М., 2013. – С. 34–35.

100. Левин, Ю.М. Проблемы и перспективы лечебной лимфологии // Ю.М. Левин // Проблемы экспериментальной и клинической лимфологии : матер. науч. конф. – Новосибирск, 1994.– С. 69.

101. Левин, Ю. М. Распределение низкомолекулярного препарата при различных способах эндолимфатического введения / Ю.М. Левин, Р.Г. Мурадов, Е.В. Самойлова, Л.П. Свиридова // Проблемы экспериментальной и клинической лимфологии : матер. науч. конф. – Новосибирск, 1994. – С. 70.

102. Лимфотропное введение лекарственных препаратов. Средства и методы практической лимфологии. Инструктивное письмо МЗ СССР / сост. НМЦ Клинической лимфологии МЗ СССР. – 1987. – 11 с.

103. Лурин, И.А. Этиология и патогенез пилоидальной болезни / И.А. Лурин, Е.В. Цема // Колопроктология. –2013. – № 3 (45). – С. 39–49.

104. Магомедова, З. К. Сравнительный анализ результатов лечения рецидивных эпителиально-копчиковых ходов и свищей крестцово-копчиковой области / З.К. Магомедова, Е.В. Чернышова, В.С. Грошилин // Медицинский вестник Юга России. – 2015. – № 4. – С. 60–63. – DOI: 10.21886/2219-8075-2015-4-60-63.

105. Мацяк, Ю.А. Применение гелий-неонового лазерного облучения в комплексном лечении послеоперационных ран аноректальной области : автореф. дис. …канд. мед. наук / Ю.А. Мацяк. – Львов, 1989. – С. 20.

106. Мельников, В.В. Клинико-экономический анализ программ антибиотикотерапий в комплексном лечении гнойных ран // В.В. Мельников, Г.В. Журбина // Южно-Российский медицинский журнал. – 2004. – № 5-6. – С. 85–87.

107. Мельников, В.В. Нанооксигенизированные антибактериальные препараты в лечении острой гнойной хирургической инфекции / В.В. Мельников, М.А. Епинетов, З.Ш. Абдулаева // Международный конгресс по реабилитации и

иммунореабилитации (Израиль, Тель-Авив) // Международный журнал по иммунореабилитации. – 2009. – Т. 11, № 1. – С. 102–103.

108. Мельников, В.В. Сравнительный клинико-экономический анализ программ местного лечения гнойных ран в зависимости от применяемых медикаментозных препаратов / В.В. Мельников, М.А. Епинетов, З.Ш. Абдулаева //Астраханский медицинский журнал. – Астрахань, 2009. – № 4. – С. 30–34.

109. Мельников, В.В. Эндолимфатическое, лимфотропное введение антибиотиков и лимфатическая терапия при комплексном лечении гнойно-септических осложнений у больных с различными видами парентеральной наркоманией / В.В. Мельников, И.А. Юсупов, З.Ш. Абдулаева, А.З. Бекбаев, В.А. Астахин // Сборник тезисов 6-й научно-практической конференции по клинической лимфолоии «ЛИМФА–2018» (Москва, 18–19 мая 2018 г.). – М., 2018. – С. 82.

110. Москаленко, В.И. Комплексное лечение огнестрельных ранений с использованием оксида азота и лимфогенных методов : автореф. дис. … д-ра мед. наук / В.И. Москаленко. – М., 2007. – 39 с.

111. Москаленко, В.И. Применение методов лимфатической терапии в военно-полевых условиях / В.И. Москаленко, В.В. Москаленко // Сборник тезисов 6-й научно-практической конференции по клинической лимфолоuии «ЛИМФА–2018» (Москва, 18–19 мая 2018 г.). – М., 2018. – С. 45.

112. Муртазаев, Т.С. Отдаленные результаты лечения эпителиального копчикового хода / Т.С. Муртазаев, Н.М. Мудров, В.И. Линченко // Актуальные проблемы колопроктологии : мат. Всерос. конф. (Москва, октябрь 2005 г.) / РГМУ. – М., 2005. – С. 113–114.

113. Никулин, Д.Ю. Хирургическая тактика при лечении эпителиального копчикового хода / Д.Ю. Никулин // Российский журнал гастроэнтерологии, гепатологии и колопроктологии. – 2007. – № 5. – С. 171–179.

114. Панченков, Р.Т. Эндолимфатическая антибиотикотерапия при гнойной хирургической инфекции / Р.Т. Панченков, Ю.Е. Выренков, И.В. Ярема // XXX

Всесоюз. съезд хирургов : тез. докл. – Минск, 1981. – С. 34–35.

115. Панченков, Р.Т. Эндолимфатическая антибиотикотерапия / Р.Т. Панченков, Ю.Е. Выренков, И.В. Ярема, Э.Г. Щербакова. – М. : Медицина, 1984. – 240 с.

116. Панченков, Р.Т. Лимфостимуляция / И.В. Ярема, Н.Н. Сильманович. – М. : Медицина, 1986. – 240 с.

117. Петров, С.В. Эндолимфатическая терапия в лечении больных с гнойной хирургической инфекцией / С.В. Петров, Н.А. Бубнова, М.А. Шаталь, Р.В. Тонэ // I Съезд лимфологов России : тез. докл. – М., 2003. – С. 81.

118. Покровский, В.И. Инфекционный процесс / В.И. Покровский. – М., 1994. – С. 10–29.

119. Помазкин, В.И. Способ лечения эпителиального копчикового хода / В.И. Помазкин // Изобретения. Полезная модель. – 2006. – № 8. – С. 92.

120. Помазкин, В.И. Хирургическое лечение эпителиального копчикового-хода с применением пластики / В.И. Помазкин // Проблемы колопроктологии : сб. науч. тр. / ГНЦК. – М., 2006. – Вып. 19. – С. 192–194:

121. Помазкин, В.И. Применение пластики при лечении эпителиального копчикового хода / В.И. Помазкин, Ю.В. Мансуров. // Актуальные вопросы колопроктологии: материалы Всерос. конф. (г. Уфа, октябрь 2007 г.) / БГМУ. — Уфа, 2007. – С. 92–93.

122. Попов, Д.Е. Хирургическое лечение эпителиального копчикового хода / Д.Е. Попов, Е.В. Смирнова // Актуальные вопросы колопроктологии : материалы Всерос. конф. (г. Уфа, октябрь 2007 г.) / БГМУ. – Уфа, 2007. – С. 96–97.

123. Применение лимфологических методов в хирургии и интенсивной терапии / Ю.Е. Выренков, З.А. Шевхужев, И.А. Юсупов, В.В. Мельников [и др.]. – Краснодар, 2007. – 62 с.

124. Проценко, В.М. Особенности хирургического лечения больных с воспалительными осложнениями эпителиального копчикового хода / В.М. Проценко, Д.К. Камаева // Проблемы колопроктологии : сб. науч. тр. / ГНЦК. –

Москва, 1996. – Вып. 15. – С. 140–142.

125. Пшеленская, А.И. Применение высокочастотной электростимуляции в лечении открытых ран промежности : автореф. дис. … канд. мед. наук : 14.01.17 / Пшеленская Анна Игоревна. – М., 2014. – 25 с.

126. Реброва, О.Ю. Статистический анализ медицинских данных / О.Ю. Реброва. – М. : Медиа Сфера, 2002. – 312 с.

127. Ревицкий В.П., Эффективный способ оперативного лечения хронической гнойно-свищевой формы эпителиального копчикового хода на стадии абсцесса / В.П. Ревицкий, В.И. Латынина, Т.К. Ядыкина, С.Н. Филимонов // Медицина в Кузбассе. – 2018. – Т. 17, № 2. – С. 4–9.

128. Ривкин, В.Л. Об эмбриогенезе эпителиально-копчиковых ходов и оперативном лечении и их нагноительных осложнений / В.Л. Ривкин // Вестн. хирургии. – 1961. – № 5. – С. 87.

129. Ривкин, В.Л. Руководство по колопроктологии / В.Л. Ривкин, А.С.Бронштейн, С.Н. Файн. – М. : Медицина, 2001.

130. Рыжих, А.Н. Эпителиальные ходы копчиковой области как причина нагноительных процессов / А.Н. Рыжих, М.И. Битман // Хируги я. – 1949. – № 11.– С. 54–61.

131. Руднов, В.А. Сравнительная фармако-экономическая оценка некоторых подходов к антибактериальной терапии вентилятор-ассоциированных пневмоний // В.А. Руднов // Антибиотики и химиотерапия. – 2001. – Т. 46, № 12. – С. 22–26.

132. Табидзе, Д.Л. Опыт радикального лечения пилонидальной кисты (эпителиального копчикового хода) методом Bascom II (cleft-lift) // Д.Л. Табидзе, В.В. Саенко. // Хірургія України. –2016. – № 4. – С. 63–66.

133. Титов, А.Ю. Этиопатогенез и хирургическое лечение эпителиального копчикового хода // А.Ю. Титов, И.В. Костарев, А.К. Батищев. // РЖГГК. – 2015. – № 2. – С. 69–78.

134. Фархутдинов, Р.Р. Анализ антиоксидантной активности компонентов комбинированной повязки «Полидерм» // Материалы Пленума Проблемной

комиссии «Неотложная хирургия» Межведомственного научного совета по хирургии РАМН и Российской научно-практической конференции «Актуальные вопросы неотложной хирургии. – Курск, 2007. – С. 249–250.

135. Фёдоров, В. Д. Клиническая оперативная колопроктология / В.Д. Федоров, Г.И. Воробьев, Л.М. Ривкин. – М. : Медицина, 1994.

136. Хворостов, Е.Д. Применение низкочастотного ультразвукового воздействия в комплексном лечении больных с гнойно-некротическими процессами // Инфекция в хирургии: профилактика и лечение / Е.Д. Хворостов, Ю.Б. Захарченко, С.А. Морозов // Тез. докл. – М., 2003. – С. 129–130.

137. Хоменчук, А.И. Использование перфторана в местном лечении ран у больных с гнойной хирургической инфекцией мягких тканей / А.И. Хоменчук, А.Б. Сорокина // Альманах Института хирургии имени А.В. Вишневского. – 2010. – Т. 4, № 2. – С. 210–211.

138. Черкасов, М.Ф. Использование вакуум-терапии в лечении эпителиального копчикового хода / М.Ф. Черкасов, К.М. Галашокян. Ю.М. Старцев. Д.М. Черкасов // Современные проблемы науки и образования. – 2015. – № 5. – С. 104.

139. Черкасов, М.Ф. Открытая операция и вакуум терапия – новый метод лечения эпителиального копчикового хода / М.Ф.Черкасов, К.М. Галашокян. Ю.М. Старцев. Д.М. Черкасов. А.А. Помазков // Колопроктология. – 2016. – № S1 (55). – С. 49.

140. Чернеховская, Н.Е. Интрабронхиальная лимфатическая антибиотико- и иммунотерапия в комплексном лечении больных пневмонией / Н.Е. Чернеховская, В.Г. Андреев, И.Ю. Коржева, А.В. Поваляев // IV съезд лимфологов России (Москва, 15–17 сентября 2011 г.). – М., 2011. – С. 152–153.

141. Цыбин, А.А. Активное лечение и дренирование / А.А. Цыбин, А.И. Генералов, В.С. Бояринцев, С.И. Коноваленко // III Всеарм. конф. с межд. участ. «Инфекция в хирургии – проблема современной медицины» : сб. тез. – М., 2002. – С. 139–140.

142. Шимановский, Н.Л. Молекулярная и нанофармакология / Н.Л. Шимановский, М.А. Епинетов, М.Я. Мельников. – М. : Физматлит, 2010. – 624 с.

143. Шляпников, С.А. Сравнительный клинико-экономический анализ программ антибиотикотерапии гнойно-воспалительных заболеваний нижних конечностей / С.А. Шляпников, О.И. Карпов, И.Ф. Оранский, А.А. Зайцев // Вест. Хир. – 2003. – Т. 162, № 1. – С. 57–61.

144. Юсупов, И.А. Проблемы хирургической лимфологии / И.А. Юсупов // Актовая речь. – Астрахань, 1999. – С. 49.

145. Юсупов, И.А. Опыт применения лимфососудистой и лимфотропной антибиотикотерапии гнойных заболеваний мягких тканей / И.А. Юсупов, Д.С. Паршин, В.В. Мельников, С.Ю. Баранович // III Всеарм. конф. с межд. участ. «Инфекция в хирургии – проблема современной медицины» : сб. тез. – М., 2002. – С. 131–132.

146. Ярема, В.И. Хирургические подходы к лечению сепсиса с точки зрения лимфатического патогенеза : автореф. дис. … д-ра мед. наук : 14.00.27 / Ярема Василий Иванович. – М., 2009. – С. 55.

147. Ярема, И.В. Эндолимфатическое введение антибиотиков как новый метод глубокой антисептики / И.В. Ярема, Р.М. Мыльников // Асептика и антисептика. – М., 1979. – С. 62–63.

148. Ярема, И..В. Лимфологические методы в хирургии / И.В. Ярема // Клиническая лимфология. – М., 1986. – С. 38.

149. Ярема И.В. Метод лекарственного насыщения лимфатической системы/ И.В. Ярема, И.А. Мержвинский, В.К. Шишло // Хирургия. – 1999. – № 1. – С. 14–16.

150. Abo-Ryia, M.H. Fascio-adipo-cutaneous lateral advancement flap for treatment of pilonidal sinus. A modification of the Karydakis operation-cohort study // M.H. Abo-Ryia, H.S. Abd-Allah, M.M. Al-Shareef, M.M. Abdulrazek. // World J. Surg. – 2017 Dec 21. – P. 93–105.

151. Al-Khamis, A. By primary versus secondary intention after surgical

treatment for pilonidal sinus / A. Al-Khamis, I. McCallum, P.M. King, J. Bruce // Healing Cochrane Database Syst Rev. – 2010 Jan 20. – Pub. 3.

152. Ahmet, D. Phenol procedure for pilonidal sinus disease and risk factors for treatment failure // D. Ahmet, C, Tahsin, T. Ozgur. // Surgery. – 2012. – N 151. – P. 113–117.

153. Amit, K. Pilonidal Disease // K. Amit, L. John // Clin. Colon. Rectal. Surg. – 2011. – Vol. 24, N 1. – P. 46–53.

154. Anil, S. Intermammary Pilonidal Sinus / S. Anil, D. D. Wagh // Sameer Harode Int. J Trichology. – 2010. – Vol. 2, N 2. – P. 116–118.

154. Arslan, N.C. et al. Effect of triclosan-coated sutures on surgical site infections in pilonidal disease: prospective randomized study / N.C. Arslan, G. Atasoy, T. J. Altintas // Int. Colorectal. Dis. – 2018. – N 33. – P. 1445. – DOI: 10.1007/s00384-018-3138-z.

155. Akinci, O.F. Incidence and aetiological factors in pilonidal sinus among Turkish soldiers / O.F. Akinci, M. Bozer, A. Uzunkoy // Eur. J. Surg. – 1999. – N 165. – P. 339–342.

156. Akinci, O.F. Simple and effective surgical treatment of pilonidal sinus: Asymmetric excision and primary closure using suction drain and subcuticular skin closure / O.F. Akinci, A. Coskun, A. Uzunkoy // Dis. Colon Rectum. – 2000. – Vol. 43, N 5. – P. 701–706.

157. Al-Hassan, H.K. Primary closure of secondary granulation after excision of pilonidal sinus? / H.K. Al-Hassan, I.M. Francis, P. Neglen // Acta Chir. Scand. – 1990. – N 156. – P. 695–699.

158. Al-Jaberi, T.M. Excision and simple primary closure of chronic pilonidal'sinus / T.M. Al-Jaberi // Eur. J. Surg.– 2001. – N 167: p. 133–135.

159. Aldemir, M. Effectiveness of collagenase in the treatment of sacrococcygeal pilonidal sinus disease / M. Aldemir, I.Kara, G. Erten [et al.] // Surg. Today. – 2003. – N 33. – P 106. – DOI: 10.1007/s005950300022.

160. Armstrong, J.H. Pilonidal sinus disease. The conservative approach / J.H.

Armstrong, P.J. Barcia //Arch. Surg. – 1994. – N 129. – P. 914–917.

161. Arumugam, PJ. The rhomboid flap for pilonidal disease / P.J. Arumugam, T.V. Chandrasekaran, A.R. Morgan // Colorectal Dis. – 2003. – N 5. – P. 218–221.

162. Azab, A.S.G. Radical cure of pilonidal sinus by a transposition rhomboid flap / A.S.G. Azab, M.S. Kamal, R.A. Saad // Br. J. Surg. – 1984. – N 71. – P. 154–155.

163. Azizi, R. Trends in surgical treatment of pilonidal sinus diseases: primary closure or flap / R. Azizi, M. Alemrajabi // Word J. Surg. – 2012. – Vol. 36, N 7. – P. 1713–1714.

164. Bali, I. Effectiveness of Limberg and Karydakis flap in recurrent pi-lonidal sinus disease // I. Bali, M. Aziret, S. Sozen, S. Emir, H. Erdem, S. Çetinkunar // Irkorucu O. Clinics (Sao Paulo). – 2015 May. – N 70 (5). – P. 350–355.

165. Bascom, J.U. Pilonidal disease: origin from follicles of hairs and results of follicle removal as treatment / J.U. Bascom // Surgery. – 1980. – N 87. – P. 567–572.

166. Bascom, J.U. Pilonidal disease: long-term results of follicle removal / J.U. Bascom // Dis. Colon Rectum. – 1983. – N 26. – P. 800–807.

167. Bascom, J.U. Repeat pilonidal operations / J.U. Bascom // Am. J. Surg. – 1987. – N 154. – P. 118–122.

168. Biter, L.U. The use of negative-pressure wound therapy in pilonidal sinus disease: a randomized controlled trial comparing negative-pressure wound therapy versus standard open wound care after surgical excision / L.U. Biter, G. M. Beck, G.H. Mannaerts // Dis. Colon. Rectum. – 2014. – Vol. 57, N 12. – P. 1406–1411.

169. Bozkurt, M.K. Management of pilonidal sinus with the Limberg flap / M.K. Bozkurt, E. Tezel // Dis. Colon Rectum. – 1998. – Vol. 41, N 6. – P. 775–777.

170. Can, M. F., Sevinc M. M., Yilmaz M. Multicenter prospective randomized trial comparing modified Limberg flap transposition and Karydakis flap reconstruction in patients with sacrococcygeal pilonidal disease // M. F. Can. // American Journal of Surgery. – 2010. – Vol. 200, N 3. – P. 318–327.

171. Chiedozi, L.C. Management of pilonidal sinus / L.C. Chiedozi, F.A. Al-Rayyes, M.M. Salem // Saudi. Med. J. – 2001. – Vol. 23, N 7. – P. 786–788.

172. Chintapatla, N. Sacrococcygeal pilonidal sinus: historical preview, pathological insight and surgical options, / N. Chintapatla, N. Safarani, S. Kumar // Techniques Coloproctol. – 2003. – N 7. – P. 3–8.

173. Colak, T. Phenol procedure for pilonidal sinus disease and risk factors for treatment failure // T. Colak, O. Turkmenoglu, A.Sozutek, R. Gundogdu // Surgery. – 2012. – Vol. 151, N 1. – P. 113–117.

174. Cruz, J. Sacrococcygeal pilonidal sinus / J. Cruz, M. Ram // Dis. colon Rect. – 1971. – N 14. – P. 356.

175. Cubukcu, A. The role of obesity on the recurrence of pilonidal sinus disease in patients, who were treated by excision and Limberg Flap transposition / A. Cubukcu, N.N. Gonullu, M. Paksoy // Int. J. Colorectal Dis. – 2000. – Vol. 15, N 3. – P. 173–175.

176. De Martino, C. Squamous-cell carcinoma and pilonidal sinus disease. Case report and review of Literature // C. De Martino, A. Martino, A. Cuccuru, A. Pisapia. // Ann. Ital. Chir. – 2011. – Vol. 82, N 6. – P. 511–514.

177. Demircan, F. The effect of laser epilation on recurrence and satisfaction in patients with sacrococcyge-al pilonidal disease: a prospective randomized controlled trial // F. Demircan, S. Akbulut, R. Yavuz, H. Agtas. // Int. J. Clin. Exp. Med. – 2015. – Vol. 8, N 2. – P. 2929–2933.

178. Doll, D. Does full wound rupture following median pilonidal closure alter long-term recurrence rate? // D. Doll, E. Matevossian, M.M. Luedi, R. Schneider, D. Zypen, A.Novotnyc // Med. Princ. Pract. – 2015 Oct. – N 24 (6). – P. 571–577.

179. Dumville, J.C., Negative pressure wound therapy for treating surgical wounds healing by secondary intention // J.C. Dumville, G.L. Owens. E.J. Crosbie, Z. Liu // Cochrane Database Syst. Rev. – 2015. – Vol. 4, N 6. – P. 34–38.

180. Dessily, M. Pilonidal sinus destruction with a radial laser probe: technique and first Belgian experience / M. Dessily, F.S. Charara, J.L. Ralea // Allé Acta Chir. Belg. – 2017 Jun. – N 117 (3). – P. 164–168. – DOI: 10.1080/00015458.2016.1272285.

181. Edwards, M.H. Pilonidal sinus: a 5-year appraisal of the treatment / M.H. Edwards // Brit. J. Surg. – 1977. – Vol. 64, N 12. – P. 867–868.

182. Fischer, M. et al. Flow velocity of single lymphatic capillarisin human skin / M. Fischer, U.R. Franzeck, I. Herrig [et al.] // Fv. J. Physiol. Heat Circ. Physiol. – 1996. – N 494 (2). – P. 595–603.

183. Franzeck, U.K Effect of postural changes on humanlymphatic capillary pressure of the skin / U.K. Franzeck, M. Fischer, U. Costanzo, I. Herrig, A. Bollinger // J. Physiol. – 1996. – N 494 (2). – P. 595–603.

184. Fuzun, M. Which technique for treatment of pilonidal sinus: open or closed? / M. Fuzun., H. Bakir, M. Soylu // Dis. Colon Rectum. – 1994. – N 37. – P. 1148–1150.

185. Gecim, I.E. Endoscopic Pilonidal Sinus Treatment Combined With Crystalized Phenol Application May Prevent Recurrence // I.E. Gecim, U.U. Goktug, H. Celasin // Dis. Colon. Rectum. – 2017 Apr. – N 60 (4). – P. 405–407. – DOI: 10.1097/ DCR.0000000000000778.

186. Gulpinar, K. Non-operative therapy for pilonidal sinus in adolescence: crystallised phenol application, 'report of a case' // K. Gulpinar, A. Pampal, S. Ozis, M. Kuzu. // BMJ Case Rep. – 2013. – Vol. 65, N 5. – P. 88–91.

187. Haider, K. Pilonidal sinus: a comparative study of open versus closed methods of surgical approach // K. Haider, A. Ashfaq, A.K. Ishtiaq, K. Rabnawaz, A Shawana, K Irfan // JIIMC. – 2017. – N 12 (2). – P. 111–115.

188. Harris, C. Pilonidal Sinus Disease // C. Harris, R.G. Sibbald, A. Mufti, R. Somayaji // 10 Steps to Optimize Care. Adv Skin Wound Care. – 2016 Oct. – 29 (10). – P. 469–478. – DOI: 10.1097/01. ASW.0000491324.29246.96.

189. Hawker, G.A. Measures of adult pain: Visual Analog Scale for Pain (VAS Pain), Numeric Rating Scale for Pain (NRS Pain), McGill Pain Questionnaire (MPQ), Short-Form McGill Pain Questionnaire (SF-MPQ), Chronic Pain Grade Scale (CPGS), Short Form-36 Bodily Pain Scale (SF-36 BPS), and Measure of Intermittent and Constant Osteoarthritis Pain (ICOAP) / G.A. Hawker, S. Mian, T. Kendzerska, M. French // Arthritis Care Res (Hoboken). – 2011. – N 63, supply 11. – S. 240–252.

190. Holm, J. Simple primary closure for pilonidal dieses / J. Holm, L. Hulten // Acta Chir. Scand. – 1970. – Vol. 136, N 3. – P. 537–540.

191. Horwood, J. Primary closure or rhomboid excision and Limberg flap for the management of primary sacrococcygeal pilonidal disease// J. Horwood, D. Hanratty, P.Chandran, P. Billings // A meta-analysis of randomized controlled trials. Colorectal Dis. – 2012 Feb. – N 14 (2). – P. 143–151.

192. Isik, A. Novel Approaches in Pilonidal Sinus Treatment // A. Isik, O. Idiz, D. Firat // Prague Med. Rep. – 2016. – N 117 (4). – P. 145–152. – DOI: 10.14712/ 23362936.2016.15.

193. Karydakis, G.E. New approach to the problem of pilonidal sinus / G.E. Karydakis // Lancet. – 1973. – Vol. 11. – P. 1414–1415.

194. Karydakis, G.E. Easy and successful treatment of pilonidal sinus after explanation of its causative process / G.E. Karydakis // Aust. N. Z. J. Surg. – 1992. – N 62. – P. 385–389.

195. Kaser, S.A. Primary wound closure with a Limberg flap vs. secondary wound healing after excision of a pilonidal sinus: a multicentre randomised controlled study // S.A. Kaser, R. Zengaffinen, M. Uhlmann, C. Glaser // Int. J. Colorectal Dis. – 2015. – Vol. 30, N 1. – P. 97–103.

196. Kaya, B. Modified Limberg transposition flap in the treatment of pilonidal sinus disease // B. Kaya, C. Eris. S. Atalay. // Bat O. Tech Coloproctol. – 2012. – Vol. 16, N 1. – P. 55–59.

197. Khaira, H.S. Excision and primary suture of pilonidal sinus / H.S. Khaira, J.H. Brown // Ann. R. Coll. Surg. Eng. – 1995. – N 77. – P. 242–244.

198.. Management of recurrent pilonidal sinus by simple V-Y fasciocutaneous flap / V.P. Khatri., M.H. Espinosa, A.K. Amin // Dis. Colon. Rectum. – 1994. – N 37. – P. 1232–1235.

199. Kose, E. Comparative analysis of the same technique-the same surgeon approach in the surgical treatment of pilonidal sinus disease: a retrospective cohort study // E. Kose, M. Hasbahceci, H. Tonyali, M. Karagulle // Ann Surg Treat Res. – 2017 Aug. – N 93 (2). – P. 82–87.

200**.** Jifu Yan. Comparison of curative effect of incision and drainage with cutting

seton as well as incision and drainage on ischiorectal abscess and postanal space abscess / Jifu Yan., Genhai Li, Li'an Ma, Huanjun Xu // Biomedical Research. – 2017. – Vol. 28, iss. 21. – DOI: 10.18535/jmscr/v5i11.160.

201. Johnston, S L. Clinical Immunology Review Series: An approach to the patient with recurrent superficial abscesses // S.L. Johnston // Clin. Exp. Immunol. – 2008. – N 152 (3). – P. 397–405. – DOI: 10.1111/j.1365-2249.2008.03640.x.

202. Lim, C.H.S. The use of a staged drainage seton for the treatment of anal fistulae or fistulous abscesses / C.H.S. Lim, H.K.W.H. Kang // J. Korean Soc. Coloproctol. – 2012. – N 28. – P. 309–314. – DOI: 10.3393/jksc.2012.28.6.309.

203. Lavreshin, P.M. The diagnosis and treatment of an epithelial coccygeal cyst complicated by fistulae of the gluteal-sacrococcygeal area // P.M. Lavreshin // Vestn. Khir. Im. Grek. – 1996. – N 1. – P. 83–85.

204. Mahdy, T. Surgical treatment of the pilonidal disease: primary closure or flap reconstruction after excision / T. Mahdy // Dis. Colon. Rectum. – 2008. – N 51 (12). – P. 1816–1822. – DOI: 10.1007/s10350-008-9436-8.

205. Marza, L. Reducing the recurrence of pilonidal sinus disease // L. Marza / Nursing Times. – 2013. – Vol. 109, N 25. – P. 22–24.

206. Mehmet Mutaf. A New Surgical Technique for Closure of Pilonidal Sinus Defects / Mehmet Mutaf., Metin Temel, Mustafa Nihat Koç // Triangular Closure Technique. Med. Sci. Monit. – 2017. – N 23. – P. 1033–1042. – DOI: 10.12659/MSM.899879.

207. Meinero, P. Endoscopic pilonidal sinus treatment (E.P.Si.T.) // P. Meinero, L. Mori, G. Gasloli // Tech. Coloproctol. – 2014. – Vol. 18, N 4. – P. 389–392.

208. Milone, M. The role of drainage after excision and primary closure of pilonidal sinus: a meta-analysis / M. Milone, M.N. Di Minno, M. Musella // Tech Coloproctolog. – 2013. – Vol. 159, N 6. – P. 55–58.

209. Moerbono, Mr. The Difference in Interleukin-19 Serum on Degrees of Acne Vulgaris Severity / Mochtar Moerbono, Alamanda Murasmita, M. Eko Irawanto, Indah Julianto, Harijono Kariosentono, Fajar Waskito // International Journal of Inflammation.

– 2018. – Article ID 4141579, 4 pages. – DOI: 10.1155/2018/4141579.

210. McLaren, C.A. Partial closure and other techniques in pilonidal surgery: am assessment of 157 cases / C.A. McLaren // Br. J. Surg. – 1984. – N 71. – P. 561–562.

211. Nessar, G. Elliptical rotation flap for pilonidal sinus / G. Nessar // Am. J. Surg. – 2004. – N 187. – P. 300–303.

212. Notaras, M. J. Review of three popular, methods of treatment; of pilonidal sinus disease / M.J. Notaras // Br. J. Surg. – 1970. – N 57. – P. 886–890.

213. Olmez, A. Treatment of pilonidal disease by combination of pit excision and phenol application / A. Olmez, C. Kayaalp, C. Aydin // Tech. Coloproctol. – 2013. – Vol. 17, N 2. – P. 201–206.

214. Oncel, M. Excision and marsupialization versus sinus excision for the treatment of limited chronic pilonidal disease: a prospective, randomized trial / M. Oncel, N. Kurt, M. Kement // Coloproctol. – 2002. – Vol. 6, N 3. – P. 165–169.

215. Pomazkin, V.I. Modified Limberg plasty in treatment of epithelial coccygeal passage / V.I. Pomazkin // Khirurgiia (Mosk.). – 2015. – N 5. – P. 51–55. – DOI: 10.17116/hirurgia2015551-55.

216. Rashidian, N. How to repair the surgical defect after excision of sacrococcygeal pilonidal sinus: a dilemma // N. Rashidian, J. Vahedian-Ardakani, M. Baghai-Wadji, M.R.A. Keramati Saraee, K. Ansari, A.A.J. Adman // Wound Care. 2014. – N 23 (12). – P. 630–633. – DOI: 10.12968/jowc.2014.23.12.630.

217. Scott, J. Graphic representation of pain / J. Scott, E.C. Huskisson // Pain. – 1976. – N 2 (2). – P. 175–184.

218. Silva, J.H. Pilonidal cyst: cause and treatment / J.H. Silva // Dis. Colon Rectum. – 2000. – Vol. 43, N 7. – P. 1146–1156.

219. Spivak, H. Treatment of chronic pilonidal disease / H. Spivak, V. Brooks, M. Nussbaum // Dis. Colon Rectum. – 1996. – Vol. 39, N 10. – P. 1136–1139.

220. Sondenaa, K. Morbidity and short term results in a randomised trial, of open compared with closed treatment of chronic pilonidal sinus / K. Sondenaa., E. Andersen, J.A. Soreide // Eur. J. Surg. – 1992. – N 158. – P. 351–355.

221. Sondenaa, K. Patient characteristics and symptoms in chronic pilonidal sinus disease / K. Sondenaa., E. Andersen, I. Nesvik // Int. J. Colorectal Dis. – 1995. – N 10. – P. 39–42.

222. Sozen, S. Comparison between Karydakis flap repair and Limberg flap for surgical treatment of sacrococcygeal pilonidal sinus (short term results) / S. Sozen, O. Topuz, Y. Donder, S. Emir, C.S. Ozdemir, M. Keceli // Turk. J. Surg. – 2010. – N 26 (3). – P. 153–156.

223. Stauffer, V.K. Common surgical procedures in pilonidal sinus disease: A meta-analysis, merged data analysis, and comprehensive study on recurrence / V.K. Stauffer, M.M. Luedi, P. Kauf, M. Schmid, M. Diekmann // Scientific Reportsvolume. – 2018. – N 8. – P. 30–58. – DOI: 10.1038/s41598-018-20143-4.

224. Stephens, F. Conservative management of pilonidal sinus / F. Stephens., D. Sloane // Surg. Gynec. Obstet. – 1969. – N 129. – P. 786.

225. Surrell, J.A. Pilonidal disease // J.A. Surrell // Surg. Clin. North. Am. – 1994. – N 74. – P. 1309–1315.

226. Tavassoli, A. Comparison of excision with primary repair versus Limberg flap // A S. Tavassoli, Noorshafiee, R. Nazarzadeh // Int. J. Surg. – 2011. – N 9. – P. 343–346.

227. Testini, M. Treatment of chronic pilonidal sinus with local anaesthesia: a randomized trial of closed compared with open technique / M. Testini., G. Piccinni, S. Miniello // Colorectal Dis. – 2001. – N 3. – P. 427–430.

228. Tritapepe, R. Excision and primary closure of pilonidal sinus using a drain for antiseptic wound flushing / R. Tritapepe., C. Di Padova // Am. J. Surg. – 2002. – Vol. 183, N 2. – P. 209–211.

229. Varnalidis I. Pilonidal sinus: a comparative study of treatment methods / I.Varnalidis, O. Ioannidis, G. Paraskevas // J. Med. Life. – 2014. – Vol. 15, N 1. – P. 27–30.

230. Vogel, J.D. Clinical practice guideline for the management of anorectal abscess, fistula-in-ano, and rectovaginal fistula // J.D. Vogel, E.K. Johnson, A.M.

Morris // Dis. Colon. Rect. – 2016. – N 59. – P. 1117–1133. – DOi: 10.1097/ DCR.0000000000000733.

231. Williams, R.S. A simple technique for successful primary closure after excision of pilonidal sinus disease // R.S. Williams // Ann. R. Coll. Surg. Engl. – 1990. – N 72. – P. 313–315.

232. Woo, K.Y., Topical Agents and Dressings for Pilonidal Sinus Wound Healing by Secondary Intention: A Scoping Review / K.Y. Woo, E.W. Kwong, C. Jimenez, R. Bishop // Surg. Technol. Int. – 2015. – Vol. 26. – P. 57–63.

233. Yildar, M. The Evaluation of a Modified Dufourmentel Flap after S-Type Excision for Pilonidal Sinus Disease // M. Yildar, F. Cavdar, M. Yildiz // Scientific World Journal. – 2013. – Vol. 123. – P. 45–47.

234. Zoltzer, H. Morphology and physiology of lymphatic endothelial cells / H. Zoltzer // Microvascular Research / ed. D. Shepo. – Elsevier Academic Press, 2006. – P. 1535–1544.

Приложение А

РОССИЙСКАЯ ФЕДЕРАЦИЯ

ПАТЕНТ

НА ИЗОБРЕТЕНИЕ

№ 2627350

СПОСОБ ЛЕЧЕНИЯ ЭПИТЕЛИАЛЬНОГО КОПЧИКОВОГО ХОДА НА СТАДИИ АБСЦЕДИРОВАНИЯ

Патентообладатель: *Федеральное государственное бюджетное образовательное учреждение высшего образования "Астраханский государственный медицинский университет" Министерства здравоохранения Российской Федерации (ФГБОУ ВО Астраханский ГМУ Минздрава России) (RU)*

Авторы: *см. на обороте*

Заявка № 2016118314
Приоритет изобретения 11 мая 2016 г.
Дата государственной регистрации в Государственном реестре изобретений Российской Федерации 07 августа 2017 г.
Срок действия исключительного права на изобретение истекает 11 мая 2036 г.

Руководитель Федеральной службы по интеллектуальной собственности

Г.П. Ивлиев

Способ лечения эпителиального копчикового хода на стадии абсцедирования. Патент РФ на изобретение № 2627350 от 07.08.2017 /М.А. Топчиев, В.В. Мельников, Д.С. Паршин, Ш.М. Тарикулиев. Федеральное государственное бюджетное образовательное учреждение высшего образования «Астраханский государственный медицинский университет» Министерства здравоохранения Российской Федерации. Заявка № 2016118314; приоритет изобретения 11 мая

2016 г. Дата государственной регистрации в Государственном реестре изобретений Российской Федерации 07 августа 2017 г.

Авторы: ***Топчиев Михаил Андреевич (RU), Мельников Владимир Витальевич (RU), Паршин Дмитрий Сергеевич (RU), Тарикулиев Шахвелет Магомедшефиевич (RU)***

RU 2627350 C1